Aus der Städtischen Frauenklinik Stuttgart.
Direktor: Prof. Dr. K. Baisch.

450 Fälle von Extrauterinschwangerschaft

Mit 3 Textabbildungen

Inaugural-Dissertation

zur

Erlangung der medizinischen Doktorwürde

der

Hohen Medizinischen Fakultät

der Bayerischen Maximilians-Universität

zu München

vorgelegt von

Elisabeth Käppner

aus Nürnberg

1934

Dissertationsdruckerei und Verlag Konrad Triltsch, Würzburg.

Gedruckt mit Genehmigung der Medizinischen Fakultät der Bayerischen Ludwig-Maximilians-Universität zu München.

Referent: Professor Dr. Eymer.

Tag der mündlichen Prüfung: 11. Mai 1934.

Professor Dr. Brünings
dz. Dekan.

Die Probleme der heterotopen Eiansiedlung haben in den letzten Jahren zahlreiche Bearbeitung gefunden. Es hängt dies mit der Tatsache zusammen, daß trotz weitgehender Klärung der Aetiologie, Symptomatologie und Therapie der Extrauterinschwangerschaft, insbesondere durch die Arbeiten von Werth, Hoehne, Mauthner, Veit, Schönholz und vielen anderen, noch zahlreiche Fragen ihrer endgültigen Beantwortung harren.

Das Material der Stuttgarter Frauenklinik — im ganzen 450 Fälle vom 15. Oktober 1913 bis 15. Juni 1931 — gibt die Möglichkeit, der Beantwortung der verschiedensten Fragen nahezutreten.

Häufigkeit der Extrauteringravidität.

Verschiedentlich wurde die Behauptung aufgestellt, daß die Häufigkeit der Extrauteringravidität in den letzten Jahren im Zunehmen begriffen sei. So berichtet Puppel 1930 über eine deutliche Zunahme der Extrauterinschwangerschaften. Auch Peus hat dies 1929 als Tatsache aufgestellt. An dem Dresdener Material bestätigte sich die Zunahme nach dem Krieg (Rübsamen), ebenso wie an dem der Greifswalder Frauenklinik (Schmidthals). Auch Graefe beschreibt ein Ansteigen der Eileiterschwangerschaften in den Jahren 1911 bis 1923 von 2,8% auf 5% von den überhaupt operativ behandelten Fällen auf der gynäkologischen Station des Diakonissenhauses in Halle a. S. Ebenso hat Engelmann, wie aus seiner 1923 veröffentlichten Arbeit hervorgeht, ein deutliches Zunehmen der Extrauteringravidität in den letzten Jahren beobachtet. Haeussermann berichtet auf Grund von Erfahrungen an über 500 Fällen von Extrauterinschwangerschaft von einer Zunahme auf das Dreifache in den Jahren 1921 bis 1927. Bamberger schreibt, daß sowohl in der Frauenklinik wie im Stadtbezirk Mannheim die Fälle von Extrauteringravidität in den Jahren 1924 bis 1928 auf das Doppelte angestiegen seien. Pritzi hat unter dem Material der Klinik Kermauner in Wien in den Jahren 1920 bis 1926 eine Vermehrung um das Doppelte gefunden. Bemerkenswert ist, daß auch viele ausländische Autoren von einer Zunahme der Extrauteringravidität berichten. Hegedüs, Singer, Frigyesi und Kovács weisen für Ungarn eine erhebliche Steigerung seit 1919 nach. Auf dem 5. Kongreß der Tschechoslow. chirurg.-gynäkol. Gesellschaft in Prag 1929 berichtet Pazourek von einer enormen Zunahme in der Nachkriegszeit und auch aus der Statistik Jiráseks geht dies für die Jahre 1922 bis 1925 deutlich hervor. Vor allem aber sind es russische Autoren, wie Niconov, Sidorov, Stepanova, Primacov, Gorinzontov und Parssamov, die ein Anwachsen der Extrauterinschwangerschaft in der Nachkriegszeit und in den letzten Jahren nachgewiesen haben. Liberberg berichtet sogar von einem katastrophalen Ansteigen in der Nachkriegszeit (bis auf das 8fache). Eine Zusammenstel-

lung von Pantschenko aus den Jahren 1925 bis 1928 läßt ein deutliches Anwachsen von Jahr zu Jahr erkennen, binnen 15 Jahren eine Zunahme um das 6fache. Auch in Italien soll, wie Testa 1925 schreibt, die Eileiterschwangerschaft zugenommen haben. Die Durchsicht der Statistik über 606 Fälle von Extrauteringravidität an der Mailänder Klinik allerdings bestätigt dies nicht; doch ist diese Statistik nur bis 1922 geführt worden (Vozza). Ebenso berichtet Stamm auf Grund seiner Beobachtungen an der Frankfurter Universitätsfrauenklinik, daß die Extrauterinschwangerschaften nach dem Krieg nicht zugenommen hätten.

An unserem Material läßt sich für die Jahre 1915 bis 1921 eine Zunahme der Extrauteringravidität ebenfalls nicht feststellen, im Gegenteil, die Zahlen gingen immer weiter zurück. In den folgenden Jahren von 1921 bis 1931 konnten wir jedoch ein zweimalges deutliches Ansteigen beobachten. Es geht dies klar hervor aus den Tabellen 1—5.

Berechnet man die Häufigkeit der Extrauterinschwangerschaft im Verhältnis zu der Gesamtzahl der Aufnahmen der Klinik, d. h. sämtlicher gynäkologischer und geburtshilflicher Fälle von Ende des Jahres 1913 bis Mitte des Jahres 1931, so ergibt sich für die einzelnen Jahre folgendes:

Tab. 1.

Jahrgang	Gesamt-aufnahmen	Fälle von Extraut.-Grav.	%
1913 (ab 15. X.)	103	1	0,97
1914	890	12	1,35
1915	1101	22	2,0
1916	1684	25	1,49
1917	1787	27	1,51
1918	2291	23	1,0
1919	2664	23	0,86
1920	2703	19	0,70
1921	2394	16	0,67
1922	2049	23	1,12
1923	1608	20	1,24
1924	1915	23	1,20
1925	2482	17	0,68
1926	2596	22	0,85
1927	3275	29	0,89
1928	3471	49	1,41
1929	3039	42	1,38
1930	3145	39	1,24
1931 (bis 15. VI.)	1450	18	1,24
insgesamt	40647	450	durchschn. 1,1

Rechnet man alle die in der Klinik zur Aufnahme gekommenen Fälle zusammen, so konnte in 1,1% eine Extrauterinschwangerschaft festgestellt werden. Dieser Prozentsatz deckt sich fast genau mit dem der Mailänder Klinik (Vozza: rund 1% aller Fälle).

Auch mit den Berechnungen Graefes läßt sich eine gewisse Übereinstimmung beobachten. Während des Krieges allerdings errechnet er im Gegensatz zu unseren Werten niedrigere Prozentzahlen, die wesentlich unter der Verhältniszahl von 1914 liegen. Übereinstimmend mit un-

seren Berechnungen bleiben die Zahlen nach dem Krieg auch noch niedrig. Erst 1922 bis 1924 steigen sie an und bleiben jetzt nur noch wenig zurück hinter der Prozentzahl von 1914, wie das ja auch sehr ähnlich aus unserer Kurve ersichtlich ist. Die niedrigen Prozentzahlen nach dem Krieg trotz Zunahme der Eheschließungen und des Geschlechtsverkehrs führt Graefe u. a. zurück auf die gesteigerten gonorrhoischen und durch kriminelle Aborte bedingten Erkrankungen der Eileiter. Nach seiner Meinung bewirken diese zunächst keine Zunahme der Tubargravidität, sondern erst später in den folgenden Jahren nach teilweiser Regeneration des Tubenepithels und seines Flimmerbesatzes, vielleicht auch nach Wiederherstellung der Peristaltik der Tubenmuskulatur. Wie man sich auch zu dieser Hypothese stellen mag, tatsächlich konnte Graefe 1922 bis 1924 eine deutliche Zunahme der Extrauteringraviditäten nachweisen. Für diese Jahre bestätigt sich dies auch an unserem Material. Ein ununterbrochen weiteres Ansteigen aber, wie es Graefe vorausgesagt und als tatsächlich erfolgt beschreibt, können wir nicht verzeichnen.

Nachdem wir zur Feststellung der Häufigkeit der Extrauterinschwangerschaft zunächst das Gesamtmaterial der an der Klinik aufgenommenen gynäkologischen und geburtshilflichen Fälle verwendet haben, sind in Tab. 2 zum Vergleich nur die Zahlen sämtlicher gynäkologischer Fälle, einschließlich der Fehlgeburten, zu Grunde gelegt. Dabei findet sich in den einzelnen Jahren folgendes:

Tab. 2.

Jahrgang	Gynäk. Fälle (einschl. Fehlgeb.)	Fälle von Extraut.-Grav.	%
1913 (ab 15. X.)	80	1	1,25
1914	654	12	1,83
1915	856	22	2,57
1916	1427	25	1,75
1917	1481	27	1,82
1918	1838	23	1,25
1919	2037	23	1,13
1920	1952	19	0,97
1921	1709	16	0,94
1922	1496	23	1,54
1923	1233	20	1,62
1924	1423	23	1,62
1925	1545	17	1,10
1926	1643	22	1,34
1927	2050	29	1,41
1928	2139	49	2,29
1929	1888	42	2,22
1930	2044	39	1,91
1931 (bis 15. VI.)	993	18	1,81
insgesamt	28488	450	durchschn. 1,57

Demnach wurden 1,57% aller gynäkologischen Aufnahmen wegen Extrauterinschwangerschaft behandelt. Fast auf dieselbe Zahl kommt Primakov (1,5%), während Gorinzontov 3,2%, Balisweiler 3,3% und Stein 5,3% errechnen.

Die folgende Tabelle 3 gibt eine Übersicht über das zahlenmäßige Verhältnis zwischen intrauterinen Fehlgeburten und Extrauterin-Graviditäten.

Tab. 3.

Jahrgang	Fehlgeburten	Fälle von Extraut.-Grav.	%
1913 (ab 15. X.)	20	1	5,0
1914	100	12	12,0
1915	142	22	15,49
1916	271	25	9,23
1917	232	27	11,64
1918	317	23	7,26
1919	418	23	5,5
1920	407	19	4,67
1921	369	16	4,34
1922	336	23	6,85
1923	300	20	6,67
1924	370	23	6,22
1925	418	17	4,07
1926	438	22	5,02
1927	519	29	5,59
1928	525	49	9,33
1929	461	42	9,11
1930	478	39	8,15
1931 (bis 15. VI.)	207	18	8,7
insgesamt	6328	450	durchschn. 7,11

Legt man endlich zum Vergleich die Zahl der Geburten im selben Zeitraum zugrunde, so findet sich in den einzelnen Jahren ein Prozentsatz von:

Tab. 4.

Jahrgang	Geburten	Fälle von Extraut.-Grav.	%
1913 (ab 15. X.)	23	1	4,35
1914	236	12	5,08
1915	245	22	8,98
1916	257	25	9,73
1917	306	27	8,82
1918	453	23	5,08
1919	627	23	3,67
1920	751	19	2,53
1921	685	16	2,34
1922	553	23	4,16
1923	375	20	5,33
1924	492	23	4,67
1925	937	17	1,81
1926	953	22	2,31
1927	1225	29	2,37
1928	1332	49	3,68
1929	1151	42	3,65
1930	1101	39	3,54
1931 (bis 15. VI.)	457	18	3,9
insgesamt	12159	450	durchschn. 3,7

Demnach errechnet sich an unserem Material eine Gesamtprozentzahl von 3,7%. Kováts berichtet von 2%, Statham gibt das Verhältnis von Extrauteringravidität zu Geburten mit 1 : 300 an.

Vergleichen wir nun alle diese Tabellen, so kann man zusammenfassend sagen, daß von einer ununterbrochenen, gleichmäßigen Zunahme der Extrauteringravidität bei unserem Material nicht die Rede sein kann. Ob man die Zahl der Fälle von Eileiterschwangerschaft vergleicht mit der der Gesamtaufnahmen der Klinik, ob man sie vergleicht mit der der gynäkologischen Fälle, der Fehlgeburten oder der reifen Geburten, immer wieder ergibt sich mit kleinen Verschiedenheiten dasselbe Bild: ein Zu- und Abnehmen der Extrauteringravidität in den Jahren 1914—1921 mit dem Höhepunkt im Jahre 1915, eine weitere Zunahme zwischen 1921 und 1925 mit der Höchstzahl im Jahre 1923 und schließlich eine dritte Steigerung von 1925 bis 1931, wobei 1928 den Gipfelpunkt darstellt.

Versucht man sich diese Schwankungen zu erklären, so lassen sich wohl nur Mutmaßungen aufstellen. Vor allem werden auch wirtschaftliche Momente eine gewisse Rolle dabei spielen. Denn wenn man die absoluten Zahlen der Gesamtaufnahmen der Klinik, der gynäkologischen Fälle, der Geburten und der Extrauterinschwangerschaften in den Jahren 1914 bis 1931 vergleicht, so fällt bei im allgemeinen annähernd parallelem Verlauf der Kurven die jeweilige tiefe Kerbe im Jahr 1923 auf. Man wird verführt, dies wie auch das Absteigen sämtlicher Kurven seit dem Jahre 1928 mit den wirtschaftlichen

Tab. 5.

Absolute Zahlen der Gesamtaufnahmen, der gynäkologischen Fälle, der Geburten und der Extrauteringraviditäten.

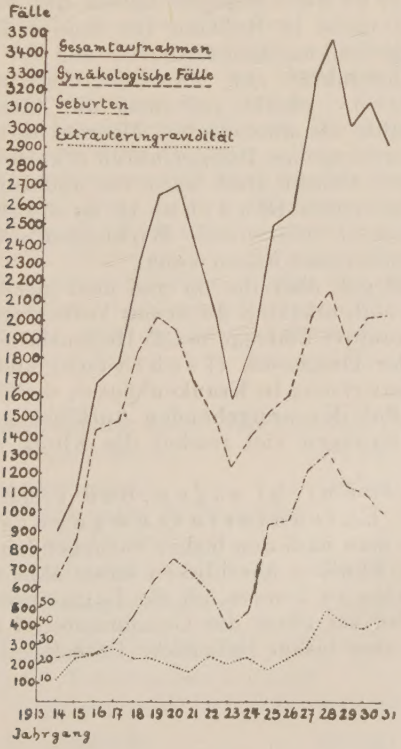

Verhältnissen (Inflation, Verschlechterung der allgemeinen Lage seit 1928) in Verbindung zu bringen, die vielen einen Krankenhausaufenthalt unmöglich machten. Extrauterinschwangerschaften müssen aber auch in wirtschaftlich schlimmen Zeiten unter allen Umständen einer Klinik zugeführt werden, weswegen bei dieser Kurve der bei den andern so eindrucksvolle Tiefstand nicht erreicht wird.

Zum Schluß sei noch erwähnt, wie wichtig es ist, zur Feststellung solcher Tatsachen ein großes Material über längere Zeiträume zu überblicken, wenn man zu richtigen Resultaten gelangen will. Eine Übersicht über einzelne Jahre würde nur zu leicht zu Täuschungen führen.

Man hat die angebliche Zunahme der Eileiterschwangerschaft auf verschiedene Ursachen zurückgeführt, unter denen die Zunahme der Gonorrhoe, die zunehmende Häufigkeit von Ausschabungen und von artefiziellen Eingriffen zur Unterbrechung der Schwangerschaft die wichtigsten sind. So bringen Schmidthals, Peus und Graefe die Zunahme der Extrauteringravidität in Zusammenhang mit der Zunahme der entzündlichen Adnexerkrankungen nach gonorrhoischer Infektion und Aborten. Auch die schon oben erwähnten tschechischen und ungarischen Autoren sehen darin die häufigste Ursache der Zunahme der Eileiterschwangerschaft. Testa schreibt: „Die Tubargraviditäten nehmen in Italien in demselben Maße zu wie die Gonorrhoe." Parssamov und Pantschenko dagegen halten die Zunahme der Fälle von Extrauteringravidität in Rußland für eine Folgeerscheinung der starken Verbreitung des künstlichen Abortes und der intrauterinen Einspritzungen von Jodtinktur zur Schwangerschaftsunterbrechung und -vorbeugung. Sidorov glaubt außerdem die Zunahme im Hinblick auf die Tubenatrophie als ätiologisches Moment durch die Unterernährung in den vorhergegangenen Hungerjahren erklären zu können. Auch Grieser ist dieser Ansicht. Doch wird von anderen Seiten diese Annahme mit Recht bestritten (Mauthner), da vorübergehende Unterernährung unmöglich so tiefgreifende Wirkungen auf Bau und Ausbildung der Generationsorgane haben kann.

Im übrigen läßt sich aber die da und dort zweifellos zunehmende Frequenz lediglich auch erklären durch die Verbesserung der ärztlichen Versorgung (Gorinzontov: Umfrage bei 23 Heilanstalten Sibiriens), durch die Verfeinerung der Diagnostik (Tschertok) und durch die gegen früher häufigere Einweisung in Krankenhäuser, vielleicht auch dadurch, daß unter dem Einfluß der weitgehenden Aufklärung heute die Frauen bei Menstruationsstörungen viel rascher die Klinik aufsuchen als früher (Schönhof).

Man kann also nicht sagen, daß eine tatsächliche Zunahme der Extrauterinschwangerschaft bewiesen ist, solange man nach den bisher vorliegenden Berichten nur die Resultate einzelner Kliniken überblicken kann. Man müßte, um mit Bestimmtheit entscheiden zu können, ob die Extrauteringravidität im Zunehmen begriffen ist, vor allem das Gesamtmaterial eines ganzen Landes kennen, wofür aber bisher statistische Unterlagen fehlen.

Übersicht über unsere Fälle.

Unsere 450 Fälle von Extrauterinschwangerschaft umfassen lediglich Fälle von Eileiterschwangerschaft. Eine Ovarialschwangerschaft befindet sich nicht darunter, wohl aber ein Fall von sekundärer Bauchhöhlenschwangerschaft, bei der bei rupturierter Tube die Planzenta sich auf dem Mesenterium des untersten Sigmoidalabschnittes angesiedelt hatte. Es sind 280 Tubaraborte = 62,22%,
170 Tubarrupturen = 37,78% der Gesamtfälle.
Das Verhältnis zwischen Abort und Ruptur beträgt somit 1,65 : 1. Stamm hat bei dem Material der Frankfurter Universitäts-Frauenklinik eine Verhältniszahl von 1,23 : 1 errechnet. Unseren Zahlen sehr nahe kommen Jirásek mit 63,3% Aborten, 33,6% Rupturen und Seliga mit 67% Aborten und 30% Rupturen. Chonjakowo berichtet von 60% Aborten und 40% Rupturen. In der Statistik von Dougal, der das Material des St. Marienhospitals in Manchester zugrunde liegt, sind es 52% Aborte, 37% Rupturen, 12% Extrauteringraviditäten ohne Ruptur und Abort. Kovács schreibt von 142 Fällen von Tubarabort und 121 Fällen von Tubarruptur, Pazourek von 82 Aborten und 59 Rupturen. Arey hat in 58% Tubarrupturen beobachtet, Mason sogar in 66%. Mazer dagegen stellte nur in einem Drittel der Fälle eine typische Tubarruptur fest.

Wir glaubten unsere Fälle nach diesen beiden Hauptformen, Tubarabort und Tubarruptur, trennen zu sollen. Diese Einteilung ist zwar im wesentlichen eine klinische und keine pathologisch-anatomische. Würde man letzteren Gesichtspunkt der Einteilung zugrunde legen, so müßte man nach dem Vorschlag von Krönig die Fälle trennen nach innerem und äußerem Fruchtkapselaufbruch. Zweifellos ist diese letztere Einteilung die wissenschaftlich richtigere, allein für den Kliniker ist in erster Linie die Unterscheidung nach Ruptur und Abort von Wichtigkeit. Im klinischen Bild sind diese beiden Ausgänge der Tubenschwangerschaft in der Regel scharf voneinander getrennt und auch die Prognose und die Therapie sind weitgehend von diesen Verläufen abhängig.

Bei den Eileiterschwangerschaften werden von den Autoren, je nach dem Sitz der Eiansiedlung wieder verschiedene Unterscheidungen vorgenommen. Man trennt nach diesem Gesichtspunkt die interstitielle (intramurale), isthmische, ampulläre und intraligamentäre Form.

Von 84 durch Laparotomie operierten Tubaraborten waren

3	interstitielle	(3,6%)
41	isthmische (darunter 26 im mittleren Drittel)	(48,8%)
38	ampulläre	(45,2%)
2	intraligamentäre	(2,4%).

Das Verhältnis war also 1 : 13,7 : 12,7 : 0,6.

Von 108 operierten Tubarrupturen waren

5	interstitielle	(4,6%)
83	isthmische	(77,8%)

(darunter 27 im mittleren Drittel)

19 ampulläre (17,6%)

1 intraligamentäre (1,0%).

Das Verhältnis war hier 1 : 16,6 : 3,8 : 0,2.

Demnach ereignet sich eine Tubarruptur seltener bei ampullärer Eileiterschwangerschaft, wesentlich häufiger bei Schwangerschaft im Isthmus der Tube, während bei einer Eiansiedlung im mittleren Drittel der Tube und im interstitiellen Teil beide Arten der Schwangerschaftsunterbrechung etwa gleich oft in Erscheinung treten. Hoehne kommt zu denselben Beobachtungen und bringt dies mit dem anatomischen Bau der Tube in Zusammenhang.

Bei 419 durch Laparotomie operierten Fällen wurde in 52,17% eine rechtsseitige, in 47,83% eine linksseitige Extrauteringravidität beobachtet. In 31 Fällen ließ sich der Sitz der Eileiterschwangerschaft nicht nachweisen, da es sich hier um Haematocelen handelte, die durch Kolpotomie eröffnet worden waren. Die größere Häufigkeit auf der rechten Seite steht in Übereinstimmung mit den Statistiken anderer (Bernhard, Dougal, Hendry, Eerland, Remmelts, Svenningsen, Hegedüs) und läßt sich wohl auf Rechnung der Appendix setzen, bei der häufig chronische Veränderungen nachgewiesen werden konnten.

Häcker dagegen fand öfter die linke Seite von der Extrauteringravidität befallen und bezieht das auf die Praedilektion des Puerperalfiebers für diese Seite. Wie man sieht, läßt sich für alles eine mehr oder weniger plausible Erklärung finden. Koltonski berichtet über 37 Extrauterinschwangerschaften mit linkem, 36 mit rechtem Sitz.

Häufigkeit der Haematocele.

Hat sich beim Tubarabort eine ausgesprochene Haematocele entwickelt, so beherrscht sie zuweilen das klinische Bild so stark, daß man berechtigt ist, sie als eine eigene Form der Extrauterinschwangerschaft besonders zu berücksichtigen. Solche ausgesprochenen Fälle von Haematocele haben wir 31. Es entspricht dies einem Prozentsatz von 6,89 sämtlicher Extrauterinschwangerschaften und einem Prozentsatz von 11,07 der Tubenaborte.

Gleichzeitige intra- und extrauterine Schwangerschaft.

An Besonderheiten, wie sie nur bei großem Material sich finden, haben wir 5mal das gleichzeitige Vorkommen einer intra- und einer extrauterinen Schwangerschaft beobachtet. Unter diesen 5 Fällen hatten wir einen Todesfall zu verzeichnen.

Es handelte sich um eine 24jährige Frau, bei der zunächst ein intrauteriner Abort angenommen wurde. Die Ausräumung des Uterus bestätigte dies auch, sie lieferte reichlich Abortreste. Die Patientin wurde weiter beobachtet, da sich bei der Aufnahme rechts vom Uterus, von ihm nicht abzugrenzen, eine etwa hühnereigroße, mäßig weiche, sehr druckschmerzhafte Resistenz feststellen ließ. Derselbe Befund wurde auch noch einige Tage nach der Ausräumung des Uterus erhoben. Zudem begann die Patientin 5 Tage nach der Abrasio wieder zu bluten. Der Verdacht auf eine

neben der intrauterinen bestehende extrauterine Schwangerschaft verstärkte sich. 15 Tage nach der Ausräumung des Uterus machten sich dann plötzlich Symptome einer Tubenruptur bemerkbar. Bei der sofort vorgenommenen Laparotomie fanden sich etwa 1500 ccm teils flüssiges, teils geronnenes Blut im Abdomen. Aus der rechten rupturierten Tube ragte ein etwa 2 cm langer Foet heraus. Die linke Tube war an ihrem Fimbrienende verschlossen und zeigte verschiedene Verwachsungen. Exstirpation der rechten Adnexe.

7 Tage nach der Operation traten peritonitische Erscheinungen auf. Trotz sofort vorgenommener Kolpotomie vom hinteren Scheidengewölbe aus kam die Patientin tags darauf ad exitum.

Die Sektion ergab außer einer eitrigen Peritonitis und starker Anaemie eine Hypoplasie der inneren Organe.

Die Kombination einer extrauterinen mit einer intrauterinen Gravidität wird auch in der Literatur des öfteren erwähnt. So sei hier erinnert an die Statistiken v. Neugebauers und Novaks und an die Arbeiten von Sippel, Hoffmann, Hermans, Berry, Duponchel, u.a.

Mehrlingsschwangerschaft in einer Tube und doppelseitige Extrauteringravidität.

Eine Mehrlingsschwangerschaft in ein und derselben Tube und eine doppelseitige Tubenschwangerschaft figurieren in unserem Material nicht. Derartige Fälle sind bis jetzt auch in der Literatur verhältnismäßig selten beschrieben (Saniter, Schauta, Deichgräber u.a. und Labhardt, Unterberger, Schwarzwäller, Schreiber usw.).

Sterilisation und folgende Tubargravidität.

Besonders erwähnenswert sind endlich zwei unserer Fälle, bei denen nach früherer Sterilisation eine Tubenschwangerschaft eingetreten ist. In einem Fall war die Sterilisation nach Madlener (Unterbindung einer Tubenschlinge mit Silk) vorgenommen worden:

Frau Marie B., 31 J. alt. Menarche mit 12 J. Menses regelmäßig, stark, schmerzhaft. Pat. hatte 2 mal geboren, nie abortiert. Vor 1 Jahr wurde sie wegen Dystokie sterilisiert vom Leistenkanal aus durch Quetschung und Silkligatur je einer Tubenschleife beiderseits. Die Menses waren seither nie ausgeblieben, doch hatte Pat. seit der letzten Periode, die schwächer aufgetreten war als sonst, über bräunlichen Ausfluß, Kreuzschmerzen und Herzklopfen zu klagen, was sie in die Klinik führte. Die Untersuchung in Narkose, Abrasio und Douglaspunktion ergaben keinen Anhalt für eine Extrauteringravidität, weswegen die Patientin nach 6 Tagen bei gutem Befinden und ohne Blutung entlassen wurde. 24 Tage später kam sie wieder zur Aufnahme. Da die Pat. leicht nach außen blutete und nun links neben dem Uterus eine stark hühnereigroße, undeutlich abzugrenzende, weiche Resistenz tastbar war, wurde eine Laparotomie vorgenommen, wobei sich der Tumor als linksseitiger Tubarabort herausstellte mit ausgedehnten Verwachsungen mit Beckenwand und Sigmoid. Der genaue Sitz des Eies und sein Verhältnis zu der Ligatur der linken Tube ließ sich nicht mehr ermitteln; doch war zu erkennen, daß es sich um einen Tubarabort im Sinne einer intraligamentären Schwangerschaft handelte. Bei Besichtigung der rechten Tube wurde noch die deutliche Silkligatur und die abgeschnürte, etwas erweiterte Tubenpartie vorgefunden. 14 Tage post laparotomiam wurde die Patientin geheilt entlassen.

In dem zweiten Fall war die Sterilisation durch subperitoneale Excision eines 2 cm langen Tubenstückes gemacht worden:

> Frau Anna H., 34 Jahre. Menarche mit 14 Jahren, Menses o. B. Nachdem Patientin 2mal geboren hatte, wurde vor 6 Jahren wegen einer aktiven Lungentuberkulose eine seit 2 Monaten bestehende Schwangerschaft unterbrochen und vom Leistenkanal aus eine Tubensterilisation angeschlossen durch subseröse Excision je eines etwa 2 cm langen Tubenstückes beiderseits. Da der Patientin aufgefallen war, daß die letzte Periode zwar rechtzeitig eingetreten, die Blutung aber sehr viel schwächer war, zudem Bauchschmerzen, Erbrechen und Ohnmachten aufgetreten waren, suchte sie die Klinik auf. Patientin sah bei der Aufnahme sehr blaß aus, der Leib war leicht aufgetrieben, diffus gespannt, stark druckschmerzhaft. Uterus und Adnexe konnten deshalb nicht genauer getastet werden. Blutung nach außen bestand nicht, Colostrum konnte nicht nachgewiesen werden. Bei der sofort vorgenommenen Laparotomie fand sich reichlich flüssiges Blut im Abdomen. Die rechten Adnexe waren durch einige dünne Stränge verwachsen, die sich leicht lösen ließen. Das rechte Fimbrienende erwies sich als mit dem Ovar etwas verbacken. An dieser Stelle war ein größeres Blutgerinnsel sichtbar. Eine Rupturstelle war nicht genau erkennbar. Demnach ließ sich der Sitz der Gravidität nicht mit Bestimmtheit feststellen. Mikroskopisch allerdings konnten keine Chorionzotten in der Tubenschleimhaut, wohl aber Deciduazellen nachgewiesen werden; auch kann man sich die vorausgegangenen Symptome und den Operationsbefund nur durch eine Extrauteringravidität erklären. Die Patientin wurde geheilt entlassen.

Diese Beobachtungen von Schwangerschaft nach Sterilisation sind von grundlegender Wichtigkeit für die Frage der zweckmäßigsten Methode der Sterilisation der Frau. Daß die Methode nach Madlener keine absolute Sicherheit gegen eine spätere normale Schwangerschaft gibt, ist durch wiederholte Beobachtungen festgestellt. Daß sie auch nicht vor Extrauteringravidität schützt, läßt sich an unserem oben beschriebenen Fall darlegen. Einen ähnlichen Fall hat Waser veröffentlicht, der von einer Graviditas tubaria isthmica 3 Jahre post sterilisationem nach Madlener berichtet. Die gequetschte Tube war wieder durchgängig geworden und uterinwärts von dem Eisitz soll intra operationem „ein Ligaturfaden gesehen worden sein".

Die subseröse Excision eines Tubenstückes dagegen galt bisher als außerordentlich zuverlässige Sterilisationsmethode. Wie aber aus unserer Beobachtung hervorgeht, können auch hier Mißerfolge eintreten. In diesem Sinne ist auch der von Schwarzwäller beschriebene Fall auszuwerten. Er beobachtete 6 Jahre nach doppelseitiger Tubenexcision eine Tubargravidität mit äußerer Überwanderung. Die Operation war in der Weise ausgeführt worden, daß ein ca. 2 cm langes Tubenstück beiderseits keilförmig aus der Uteruskante excidiert, die Uteruswunde vernäht und mit einer Serosanaht gedeckt worden war.

Wiederholte Tubargravidität.

Ein nicht ganz seltenes Ereignis ist die Wiederholung der Tubargravidität. Wir haben sie in 20 Fällen (4,6%) beobachtet. Nur 2mal konnte der Sitz des Recidivs im Vergleich zur ersten Extrauteringravidität nicht nachgewiesen werden, da es sich hier um Haematocelen handelte, bei denen eine Kolpotomie vom hintern Scheidengewölbe

aus vorgenommen worden war. In den andern 18 Fällen aber konnte bei der Laparotomie sicher festgestellt werden, daß von der erneuten Schwangerschaft nun die andere Tube befallen worden war. Auffallenderweise entsprach bei der 2. Erkrankung, soweit wir beide Graviditäten beobachten konnten (10mal), der Sitz dem der ersten. Auch in der Form der Blutung und anderer anamnestischer Anhaltspunkte bestand eine bemerkenswerte Übereinstimmung. Nur in 2 Fällen endigte die erste Extrauterinschwangerschaft mit Ruptur, die 2. mit Abort; in einem 3. Fall kam das Umgekehrte zur Beobachtung. In einem weiteren Fall konnte bei der 1. Erkrankung eine äußere Überwanderung des Eies festgestellt werden, die bei der 2. Extrauteringravidität wegen der Entfernung der Adnexe der einen Seite nicht mehr erwartet werden konnte.

Betrachtet man ferner unsre Fälle von wiederholter Tubargravidität hinsichtlich des Intervalls zwischen den beiden Schwangerschaften, so ergibt sich: zum zweiten Mal extrauterin schwanger geworden ist

1 Patientin	nach	5 Monaten,
1 Patientin	nach	1 Jahr,
7 Patientinnen	nach	2 Jahren,
3 Patientinnen	nach	3 Jahren,
2 Patientinnen	nach	4 Jahren,
2 Patientinnen	nach	7 Jahren,
1 Patientin	nach	9 Jahren,
1 Patientin	nach	10 Jahren,
1 Patientin	nach	11 Jahren.

In einem Fall konnte die zwischen den beiden Extrauteringraviditäten liegende Zeit nicht mehr genau ermittelt werden.

Daß sich eine Tubenschwangerschaft wiederholen kann, ist, besonders, wenn das zweitemal die andere Tube befallen wird, leicht verständlich, da die Ursachen, die zur ersten Tubenschwangerschaft geführt haben, nicht selten weiterbestehen, so vor allem der Infantilismus der Tube in seinen verschiedenen Formen, die Endosalpingitis und die Pelveoperitonitis chronica. Man hat aus diesem für die Patientin immer äußerst unliebsamen Vorkommnis mit Recht die Folgerung gezogen, in allen Fällen, wo nach dem Befund bei der ersten Operation die Ursache nicht beseitigt werden kann, auch die andere nicht befallene Tube zu entfernen. Wir werden darauf bei der Besprechung der Therapie noch zurückkommen.

In der Literatur wird die recidivierende Extrauteringravidität gerade im Zusammenhang mit der Therapie häufig besprochen. Die Prozentzahlen, die von den einzelnen Autoren angegeben werden, schwanken zwischen 1,3% (Gorinzontov) und 7,9% (Eerland). Stamm hat in 2,7%, Tschertok in 2,8%, Sztehlo in 3,4% der Fälle eine Wiederholung festgestellt, Mason bei 400 Fällen von Extrauterinschwangerschaft aus dem Bostoner Stadtkrankenhaus in 3,5%, Hendry bei 152 Fällen in 3,9%. 4% Wiederholungsfälle gibt Kuncz an. Dieselbe Prozentzahl wie wir hat Stepanova mit 4.6% gefunden; sehr ähnlich der unsern ist die von Dietrich errechnete Zahl (4,7%). Küstner, Madlener, v. Miltner, Momigliano, Dougal, Duffek kommen auf 5%, Haeussermann errechnet 5,3%, Arcieri und Hofstetter 5,5%, Fajnberg 6,25%, Svenningsen 7,3%. Vozza gibt an, daß es sich bei seinen 606 Fällen der Mailänder Klinik 15mal um eine wiederholte Extrauterinschwangerschaft gehan-

delt hat. Martines beobachtete unter 83 Fällen in 6 Jahren 6mal eine recidivierende ektopische Schwangerschaft.

Auch verschiedene kasuistische Beiträge zu diesem Thema finden sich in der Literatur. Häufiger sind solche Fälle beschrieben, bei denen die wiederholte Extrauterinschwangerschaft auf der von der ersten nicht befallenen Seite angetroffen wurde (Hofbauer, Benzel, Dusen, Vanverts u.a.). Es sind aber auch Fälle veröffentlicht worden, bei denen sich ein Recidiv der Extrauteringravidität in ein und derselben Tube hat feststellen lassen. So berichtet Petersen von einer nach 5 Jahren erfolgten Wiederholung einer Eileitergravidität in dem bei der ersten Operation zurückgelassenen Tubenstumpf. Ebenso sind hier die von Saass, Brecht und Wetterwald beschriebenen Fälle anzuführen. Auch Paucot beobachtete eine Wiederholung auf derselben Seite. Hier war bei der ersten Operation eine Salpingostomie gemacht worden, weil die andere Seite wegen entzündlicher Prozesse nicht dazu geeignet war.

Aber nicht nur einfache Wiederholungen von Extrauteringravidität sind festgestellt worden, sondern selbst mehrfache. So hat Lindeman dreimal eine Extrauterinschwangerschaft bei derselben Patientin beobachtet, und auf dem 2. Kongreß der Geburtshelfer und Gynäkologen in Moskau 1907 hat Norikow (Zbl. f. Gyn. 1908, Nr. 23) von einer Patientin berichtet, die sogar fünfmal (!) eine Extrauterinschwangerschaft durchgemacht hat.

Wir selbst haben weder ein Recidiv einer Eileiterschwangerschaft in ein und derselben Tube beobachtet, noch eine mehr als einmalige Wiederholung einer Extrauteringravidität bei einer Patientin gesehen.

Von besonderem Interesse ist das Alter der Patientin, die Zahl der vorausgegangenen Geburten und Aborte und der Wechsel von Intra- unu Extrauterinschwangerschaft.

Alter der Patientinnen.

Unsere jüngste Patientin war 18 Jahre, unsere älteste 46 Jahre alt. Die Extrauterinschwangerschaften verteilen sich über das ganze fortpflanzungsfähige Alter der Frau, doch ist die Häufigkeit in den einzelnen Quinquennien sehr verschieden. Die Extrauteringravidität trat ein

zwischen 18 und 20 Jahren in 4 Fällen (0,9%),
zwischen 21 und 25 Jahren in 59 Fällen (13,3%),
zwischen 26 und 30 Jahren in 142 Fällen (32,1%),
zwischen 31 und 35 Jahren in 135 Fällen (30,4%),
zwischen 36 und 40 Jahren in 79 Fällen (17,9%),
zwischen 41 und 45 Jahren in 23 Fällen (5,2%),
über 45 Jahre in 1 Fall (0,2%).

Angaben über das Alter fehlen in 7 Fällen.

Demnach finden sich unter unserem Material die meisten Extrauterinschwangerschaften zwischen 26 und 30 Jahren. Das durchschnittliche Alter betrug 33,6 Jahre.

Sehr ähnliche Zahlen trifft man in den Statistiken von Vozza und Jirásek an. Fast dieselben Prozentzahlen wie wir hat Mason errechnet. Als meist belastete Altersgruppe gibt Teverovsky ebenso wie wir 26—30 J. an, Dougal 26—36 J., Remmelts 30—35 J., Amreich 31—35 J.

Stellt man aber die Zahl unserer Fälle, getrennt nach Tubaraborten und Tubarrupturen, graphisch dar, so wie sie auf die einzelnen Lebensjahre entfallen, so ergibt sich eine zweigipfelige Kurve.

Tab. 6.

Alter bei Eintritt der Extrauteringravidität.

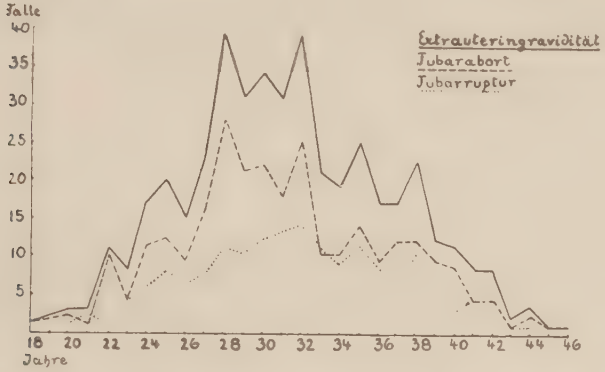

Die meisten Tubaraborte fallen demnach auf das 28., die meisten Tubarrupturen auf das 32. Lebensjahr.

Es folgt daraus, daß die Gefahr einer Eileiterschwangerschaft in diesen Jahren am größten ist, und es erklärt sich diese Tatsache daraus, daß ja auch die Fruchtbarkeit der Frau nach derselben Kurve verläuft (R e m m e l t s).

Vorhergegangene Geburten und Aborte.

Von unseren Patientinnenen haben vor der Extrauteringravidität

nicht geboren: 120 (27,2%),
1 mal geboren: 157 (35,6%),
2 mal geboren: 89 (20,2%),
3 mal geboren: 38 (8,6%),
4 mal geboren: 19 (4,3%),
5 mal geboren: 9,
6 mal geboren: 2,
7 mal geboren: 3,
9 mal geboren: 1,
10 mal geboren: 1,
12 mal geboren: 1.

Anamnestische Angaben fehlen in 10 Fällen.

Aus dieser Tabelle geht hervor, daß übereinstimmend mit der Statistik A r e y s nahezu $^3/_4$ aller Frauen vorher geboren hatten, daß aber mit der Zahl der Geburten die Häufigkeit der Extrauteringravidität gleichmäßig sinkt. Je mehr eine Frau normale Geburten durchgemacht hat, desto weniger wahrscheinlich ist das Eintreten einer Extrauterinschwangerschaft. Es ist aber doch sehr bemerkenswert, daß selbst nach 9, 10 und 12 intrauterinen Graviditäten noch Eileiterschwangerschaften vorkommen können. 1849 hat Franz A. K i w i s c h sich über diese Er-

scheinung dahin geäußert, daß bei Frauen, die schon mehrere Geburten durchgemacht hätten, pathologische Verhältnisse in der Tube überhaupt und somit auch solche, welche eine ektopische Eiansiedlung bewirken können, häufiger sein dürften als bei Frauen, die nie geboren haben. Nach unseren Beobachtungen können wir seiner Meinung nicht beipflichten.

Ferner ist noch von Interesse zu erfahren, wie lange vor erfolgter Extrauterinschwangerschaft die letzte Geburt stattgefunden hat. So hatten

10,5% vor weniger als 1 Jahr geboren.

bei 37,5% lag die letzte Geburt 1— 5 Jahre,
bei 34,4% 6—10 Jahre,
bei 14,6% 11—15 Jahre,
bei 2,7% bis 22 Jahre zurück.

Durchschnittlich verfloß seit der letzten Geburt eine Zeit von 6,2 J. Stamm errechnete 4,9 J.

Beachtenswert sind diese langen Pausen, die zwischen der normalen Schwangerschaft und der Erxtrauteringravidität bestehen. Es spricht das für die Wahrscheinlichkeit, daß entzündliche Prozesse die Ursache der abnormen Eiansiedlung sind (Gudden). Ein entzündlicher Prozeß, der nach der letzten normalen Schwangerschaft eintritt, braucht zu seiner Ausheilung relativ lange Zeit. Heilt er völlig aus, so kann wieder eine normale Gravidität zustande kommen. Eine unvollkommene Ausheilung dagegen schafft die Voraussetzung für eine Ansiedlung des Eies in der nur unvollständig ausgeheilten Tube, in der es nicht mehr zur Restitutio ad integrum gekommen ist. Auch Kiwisch hat auf diese oft auffallend langen Pausen aufmerksam gemacht. Dührssen dagegen weist auf die kurz nach der letzten Geburt eintretenden Extrauterinschwangerschaften hin und bringt sie mit einer puerperalen Atrophie in ätiologischen Zusammenhang.

Weiterhin erscheint es zweckmäßig, auch eine Übersicht über die der Eileiterschwangerschaft vorhergegangenen Aborte zu geben. Erfahrungsgemäß schließen sich an Aborte leicht entzündliche Erkrankungen der Tuben an, wodurch die Voraussetzung für eine Eiansiedlung in den Eileitern geschaffen werden kann.

Kein Abortus ist in der Anamnese verzeichnet

in 295 Fällen (67%),
1 Abortus in 115 Fällen,
2 Abortus in 19 Fällen,
3 Abortus in 5 Fällen,
4 Abortus in 4 Fällen.

Angaben darüber fehlen in 12 Fällen.

Demnach ist in 67% unserer Fälle kein Abort, in 33% dagegen sind 1 oder mehrere Aborte der Extrauterinschwangerschaft vorausgegangen. Tschertok berichtet von 45%, Hegedüs von 50%, in denen Aborte in der Anamnese verzeichnet seien. Gorinzontov fand nur 48% unter seinen Patientinnen, die nie zuvor abortiert hatten.

Die letzte Schwangerschaft hat mit Abort geendigt in 21,3% unserer Fälle. Nur in 6,6% war dieser Abort die einzige vorausgegangene Schwangerschaft. Diese Zahlen decken sich fast genau mit denen Dougals.

Betrachten wir nun unsere Fälle nach dem Gesichtspunkt, welche Zeit zwischen dem erfolgten Abort und der eingetretenen Tubenschwan-

gerschaft liegt, so finden wir, daß 13% unserer Patientinnen vor kurzem, das heißt bis vor $^3/_4$ Jahr abortiert hatten. In 60,9% der Fälle lag der Abort 1—5 Jahre zurück und in 26,1% bis 17 Jahre. Im Durchschnitt ergeben sich 4 Jahre, die seit dem letzten Abort verflossen sind (Stamm 3,27 J.).

Ein ätiologischer Zusammenhang zwischen Abort und Extrauteringravidität läßt sich aus unseren Zahlen nicht ableiten, im Gegenteil, die Tatsache, daß in nahezu 300 Fällen kein Abort vorangegangen ist, spricht dafür, daß die Aborte keine wesentliche ursächliche Bedeutung besitzen.

Wechsel von Extra- und Intrauterinschwangerschaft.

Es ist kein Zweifel, daß auch nach einer Extrauterinschwangerschaft späterhin eine normale Schwangerschaft vorkommen kann. Wie oft dies der Fall ist, läßt sich aus unserem Material nicht ersehen, da wir weitaus die größte Zahl unserer Patientinnen später nicht mehr zu Gesicht bekommen haben. Immerhin konnten wir bei 4 Frauen, die wegen wiederholter Tubargravidität bei uns aufgenommen wurden, feststellen, daß sie nach der ersten bei uns operierten Eileiterschwangerschaft noch intrauterin schwanger geworden waren. So hat 1 Patientin nach der ersten Extrauteringravidität 1 mal geboren. 2 Frauen hatten je 1 mal geboren und 1 mal intrauterin abortiert und in dem 4. Fall ist in der Anamnese nur ein zwischen den beiden Extrauteringraviditäten liegender intrauteriner Abort aufgeführt. Außerdem haben wir immer wieder Fälle erlebt, die bei uns zur Geburt gekommen sind, nachdem sie früher teils bei uns, teils anderweitig wegen Extrauteringravidität operiert worden waren. Andre wieder stellten sich mit einem Abort oder einer Frühgeburt ein. Die zahlenmäßige Erfassung dieses Materials ist nicht gelungen.

Den unseren ähnliche Fälle sind auch von anderen Seiten beschrieben worden. So berichtet u. a. Wetterwald von einem Fall einer wiederholten Extrauteringravidität, wobei die Patientin vor Eintritt der zweiten Eileiterschwangerschaft normal schwanger geworden war. Auch Petersen hat eine nach 3 Jahren sich wiederholende Tubargravidität beobachtet, vor der eine normale Schwangerschaft ausgetragen worden war. Aus den Berechnungen Arcieris geht hervor, daß sich in 20,3% der Fälle zwischen den beiden extrauterinen intrauterine Graviditäten finden, von denen aber nur 11,5% ausgetragen werden.

Hoehne spricht in solchen Fällen von „relativer Disposition zur tubaren Eieinbettung", wobei „ein und dieselbe Tube ein befruchtetes Ei durchlassen, das andere Mal aufhalten kann", da es nur „Sache des Zufalls ist, ob das Ei auf seinem Transport in das nur stellenweise ausgespannte Netz bezw. die angelegte Fallgrube hineingerät oder nicht. Die Eizelle kann gefangen werden, braucht aber nicht gefangen zu werden."

Auch von anderen Autoren wird in der Literatur die Möglichkeit einer Intrauteringravidität nach überstandener Extrauteringravidität erörtert. So berichtet Malice von 87 Frauen, bei denen wegen einer ektopischen Schwangerschaft die Adnexe nur einseitig entfernt worden waren. Von diesen Patientinnen sind 31 nachfolgend intrauterin schwanger geworden mit insgesamt 47 Graviditäten.

Ähnliches ist auch einer nordamerikanischen Zusammenstellung zu entnehmen (Masson). Von 445 wegen Extrauteringravidität operierten Patientinnen konnten 198 nachuntersucht werden, bei denen nach Art der voraufgegangenen Operation die Möglichkeit einer späteren Schwangerschaft bestanden hatte. Von diesen hatten 69 Frauen 154 intrauterine Graviditäten durchgemacht. 110 davon wurden ausgetragen, 44 endigten mit Abort.

Mauthner stützt seine Beobachtungen auf das Nachforschungsergebnis an 93 Frauen, bei denen ebenfalls wegen einer Tubenschwangerschaft nur die eine Tube entfernt worden war. 31 Frauen (33,4%) sind nach diesem Ereignis noch intrauterin gravid geworden. In allerdings nur 18,3% von diesen Fällen wurde die Schwangerschaft ausgetragen, in 15,1% erfolgte ein Abort.

Essenmöller berichtet von 39 Tubargraviditäten, von denen es in 18 Fällen (40%) zu einer nachfolgenden intrauterinen Schwangerschaft gekommen war.

Dietrich errechnet bei 615 Fällen in 28,6% eine nachfolgende Intrauteringravidität, Sugenthaler 25%, Gudden 25,8%, Williams 26,5%, Momigliano 28%, Smith 32,6%. Eerland kommt auf Grund seiner bei 58 Frauen erfolgreich angestellten Nachuntersuchung auf 52%, Hofstetter und Duffek sogar auf 55%, die nach der Extrauteringravidität noch intrauterin schwanger geworden waren.

Alle diese Erwägungen sind von Wichtigkeit wegen der Frage der Therapie, die sich ja nicht nur auf die erkrankte Tube erstrecken kann. Doch soll darauf in einem besonderen Kapitel näher eingegangen werden.

Daß sogar nach doppelseitiger Tubenexstirpation oder beiderseitig operierten Tubargraviditäten noch eine intrauterine Schwangerschaft zustande kommen kann, beschreiben Ramsay, Lasch, Lindeman, Zangemeister und Burckhardt.

Die Operationen waren in der verschiedensten Weise ausgeführt worden. Ramsay hatte bei der zweiten Tubenschwangerschaft „konservativ operiert", indem er das Ei durch Incision aus der Tube entfernt und die Tubenwand durch Naht verschlossen hat. Die Tube auf der andern Seite war bei der ersten Eileiterschwangerschaft schon entfernt worden. In dem von Lasch beschriebenen Fall waren wegen einer Uterusruptur bei Tubargravidität beide Tuben keilförmig excidiert worden. Lindeman ging bei der Operation der zweiten Extrauteringravidität so vor, daß er nur das distale Drittel der Tube entfernte, die Ränder nach außen umgeschlagen und fixiert hat.

Zangemeister hatte bei der ersten Eileiterschwangerschaft die rechte gravide Tube reseciert, 11 Monate später bei der Operation der zweiten auf der gegenüberliegenden Seite sitzenden Extrauteringravidität die linken Adexne entfernt.

Burckhardt schließlich hat bei beiden Tubarschwangerschaften eine Salpingektomie vorgenommen, ohne allerdings auf einen besonderen Verschluß der Tuben Wert zu legen.

Aetiologie.

Die Ätiologie der ektopischen Schwangerschaft ist keine einheitliche. Als Ursachen kommen vielmehr eine ganze Reihe von Momenten in Frage.

Entwicklungsstörungen.

Ein bedeutsamer Punkt ist zunächst die Unterentwicklung der Genitalorgane der Frau. Jede Unterentwicklung und besonders natürlich die der Eileiter begünstigt die ektopische Ansiedlung des Eies. Eine ungenügende Entwicklung und Ausbildung der Genitalorgane verrät sich nun sehr häufig durch den Eintritt der Menarche als des äußeren Zeichens für die regelrecht erfolgte Genitalentwicklung. Nur mit der rechtzeitigen Reifung der Genitalorgane, die zwischen dem 14. und 15. Lebensjahr eintreten soll (Feldweg), ist auch eine vollkommene Reifung und normale Ausbildung dieser Organe gewährleistet. Dabei ist, wie Feldweg zuerst überzeugend nachgewiesen hat, auch die frühzeitige Menarche ein durchaus unerwünschtes Ereignis; denn auch der verfrühte Eintritt der ersten Menustration ist sehr häufig mit einer überstürzten und damit fehlerhaften Entwicklung der Genitalorgane verbunden. Dadurch wird die Voraussetzung für eine Extrauterinschwangerschaft geschaffen.

Die Bedeutung der Menarche für die Extrauteringravidität.

Überblickt man unter diesen Gesichtspunkten unsere Fälle, so trat die Menarche rechtzeitig, d. h. zwischen dem 14. und 15. Jahr, ein bei 167 Frauen, d. h. nur in rund 39%. Bei 71 Frauen erfolgte die erste Periode vor dieser Zeit und bei 193 Frauen nach dieser Zeit, das sind zusammengerechnet 264 Patientinnen. Frühestens trat die Menarche ein mit 10, spätestens mit 21 J. In 19 Fällen fehlen genaue Notizen über das Auftreten der ersten Menstruation.

Die Menarche trat also zu abnormer Zeit ein in rund 61% der Extrauteringraviditäten. Diesem Prozentsatz von 61,25% Frauen, die nicht rechtzeitig zum ersten Mal menstruiert haben und extrauterin schwanger geworden sind, steht der wesentlich niedrigere Prozentsatz von 38,75 gegenüber., wo trotz rechtzeitigen Eintritts in die Menarche eine Extrauteringravidität durchgemacht wurde. Der Gefahr einer Eileiterschwangerschaft sind also diejenigen, die rechtzeitig in die Menarche eingetreten sind, nur nahezu halb so häufig ausgesetzt wie alle andern.

Beides, der zu frühe wie der zu späte Beginn der Menarche, sind Zeichen einer Entwicklungsstörung, die man für gewöhnlich mit dem Namen Infantilismus zusammenfaßt. Es gehören dazu die zuerst von W. A. Freund beschriebene Schlängelung der Tuben, das Vorhandensein von Nebentuben und die Divertikel der Tuben. Daraufhin betrachtet konnte unter unsern Fällen einmal eine accessorische Tube nachgewiesen werden, jedoch auf der dem Sitz der Extrauteringravidität gegenüberliegenden Seite. Zweimal wurden im Laparotomiebericht die nicht schwangeren Tuben als geknickt beschrieben. Siebenmal wurden auffallend stark geschlängelte Tuben festgestellt. Davon fiel einmal bei beiden Tuben die Schlängelung auf, einmal war die gravide und

fünfmal die nicht erkrankte Tube davon betroffen. Da 11 Fälle wegen ungenauer Angaben nicht für die Berechnung verwendet werden können, läßt sich von 407 laparotomierten Fällen für diese Entwicklungsstörungen ein Prozentsatz von 2,46 feststellen.

Für die tatsächliche Häufigkeit dieser Anomalien beweist diese geringe Zahl nicht viel, da eben nur die gröberen, makroskopisch ohne weiteres auffallenden Veränderungen in den Krankengeschichten notiert sind und da bei der während der Operation gebotenen Eile auch nicht immer auf solche Anomalien geachtet worden ist.

In der Literatur wird häufig auf besondere Entwicklungsstörungen der Eileitungsbahn, wie paratubare Anhänge und Divertikelbildung, hingewiesen (Hoehne, Opitz, Pankow, Schönholz, Mc. Nalley). Doch sind bis jetzt nur wenige einwandfreie Fälle von Einbettung in Tubendivertikeln oder in einer Nebenstube veröffentlicht worden. C. Goebel hat in einer Arbeit eine Tube beschrieben, die eine große Anzahl von Divertikeln besaß, in deren einem sich eine Tubenmole befand. Ebenso hat Riotti einen Fall von Divertikelschwangerschaft beschrieben. Eine ektopische Schwangerschaft in einer Nebentube haben 1898 zum ersten Male Henrotin und Herzog veröffentlicht. Weitere Fälle wurden u. a. von Walthard, Hoehne, v. Franqué und Garkisch publiziert. Tongeren beschrieb einen Fall von Eileiterschwangerschaft, bei dem bei der Operation eine von der schwangeren Tube abgehende accessorische Tube festgestellt werden konnte. Er glaubt, daß dieses Präparat die Auffassung von Huffmann und Webster unterstütze, daß eine der Ursachen der Extrauteringravidität in einer abnormen Entwicklung der Müllerschen Gänge zu suchen sei.

Entzündliche Prozesse.

Es ist eine von fast allen Autoren hervorgehobene Beobachtung, daß entzündliche Prozesse im Becken Veranlassung zu einer Extrauteringravidität geben können. Diese entzündlichen Prozesse, vor allem die nach ihnen zurückbleibenden Veränderungen, können sowohl innerhalb der Tube in Gestalt von Schädigungen des Tubenepithels (Martin, Hoehne, Veit, Testa, Stamm, u. a.) und von pathologischen Veränderungen der Tubenwand (Chiari, Schauta, Hoehne, Stoeckel, Opitz, Kitai u. a.), als auch außerhalb der Tube ihren Sitz haben (Virchow, Hecker, Engström, Polak, Schneider, u. a.), wo sie zu Verklebungen, Verwachsungen und Verzerrungen der Tube führen. Dougal berichtet von 50% seiner Extrauteringraviditäten, in denen sich Reste alter überstandener Entzündung gefunden haben. Dabei seien nicht die Fälle mitgerechnet, wo lediglich die Schleimhaut der Tube verändert ist, sonst würde der Prozentsatz noch höher sein. In allen diesen Fällen handelt es sich in letzter Linie um mechanische Hindernisse als Folge des entzündlichen Prozesses, die sich der Passage des Eies oder der Spermatozoen entgegenstellen oder die Überführung des befruchteten Eies in den Uterus durch Hemmung der Tubenperistaltik entweder übermäßig verzögern oder gänzlich verhindern, so daß das Ei gezwungen ist, sich vorzeitig auf der Schleimhaut der Tube anzusiedeln.

Als Ursache dieser Endo- und Perisalpingitiden kommt Verschiedenes in Betracht. In erster Linie wohl die Gonorrhoe. Hennig hat 1876 als erster die Gonorrhoe als Ursache der Extrauterinschwangerschaft angeschuldigt. Trabes ist ihm gefolgt. Auch Kuncz

ist der Meinung, daß entzündliche Genitalerkrankungen, hauptsächlich auf gonorrhoischer Grundlage, in der Ätiologie der Extrauteringravidität die Hauptrolle spielen. Testa sieht die Ursache meistens in einer nicht sehr virulenten Gonorrhoe, die zu einer Zerstörung der Flimmerhaare der Tubenepithelien führt und dadurch den weiteren Transport des Eies verhindert. Entzündliche Prozesse schwereren Grades lassen nach seiner Ansicht eine Einnistung des Eies in der Tubenwand ebensowenig zu wie im Uterus selbst. Auch Ahlfeld glaubt die Gonorrhoe als Ätiologie beschuldigen zu müssen und Kitai kommt in seiner Arbeit zu dem Endergebnis, daß die Atresie und die heterotope Schleimhautwucherung in den Tuben, wodurch es zu einer Retention des Eies kommt, fast stets entzündlichen Ursprungs sei, meist infolge von Gonorrhoe. Dannreuther, Singer, Dougal, Woo u. a. legen ihr ebenfalls die größte ätiologische Bedeutung bei. Gordon schreibt, daß bei seinen 120 Fällen von Extrauteringraviditäten 33 mal mit Sicherheit eine Gonorrhoe vorausgegangen sei. Im Gegensatz zu Pankow und Nafe, die der Gonorrhoe nur eine untergeordnete Rolle in der Ätiologie der Extrauteringravidität beimessen, schreibt Dührssen eindeutig: „Für uns steht der Satz fest, daß die häufigste Ursache der Tubenschwangerschaft die Gonorrhoe ist und zwar dadurch, daß sie eine Salpingitis catarrhalis erzeugt." Nicht alle Autoren jedoch bringen diese beiden Begriffe in Einklang (Zweifel). Doch wird von verschiedenen Seiten auch auf die ätiologische Bedeutung des Tubenkatarrhs hingewiesen, so von Schröder und Veit. Letzterer nimmt an, daß durch den Katarrh der Tube die Flimmerbewegung verringert und dem Ei ein zu langer Aufenthalt in der Tube ermöglicht, vielleicht auch die für die Eieinbettung nötige Epithellücke geschaffen wird.

Aber auch alle sonstigen Infektionen, wie sie etwa nach Abrasionen oder kriminellen Aborten (Pankow, Singer), auftreten können, rufen solche pathologischen Veränderungen hervor, die zu einer Extrauterinschwangerschaft führen können. Auch puerperale Entzündung ist als ätiologisch wichtig angeschuldigt worden. Chonjakowo hat unter 185 operierten Fällen in 30,1% Puerperalfieber gefunden. Kuncz, Dougal, Dannreuther, Liberberg weisen auf die ätiologische Bedeutung der nach Geburten entstandenen entzündlichen Genitalerkrankungen hin.

Daß auch die Abdominaltuberkulose und die Appendicitis als ätiologisch wichtig für die Extrauteringravidität aufzufassen sei, haben Höppner, Laurentie, Dougal, Schmid, Schneider, Stepanova festgestellt. Lavell weist auf den auffallend hohen Prozentsatz der Frauen hin, die vor der Extrauteringravidität schon Operationen durchgemacht haben, wie Abrasionen und Laparotomien (26,8%).

Im übrigen läßt sich für eine große Zahl von Fällen nachträglich die Art der Infektion nicht mehr mit Sicherheit feststellen. Man findet lediglich die Zeichen der abgelaufenen Salpingitis oder Perisalpingitis, ohne daß man bestimmte Schlüsse auf den Infektionserreger ziehen könnte.

Für die Frage der Entzündung als Ätiologie kommen von unseren 450 Fällen nur 407 Laparatomien in Betracht. Bei diesen ergab die Operation in 230 Fällen (56,7%) entzündliche Prozesse. Dabei wurden in 69 Fällen nur auf die Tuben beschränkte entzündliche Erscheinungen festgestellt, in 149 Fällen fanden sich die Reste einer Pelveoperitonitis chron. adhäsiva und in 12 Fällen wurde im Laparotomiebericht eine Appendicitis chron. erwähnt.

In 1 Fall bestand eine Pelveoperitonitis tuberculosa.

Neben diesen ätiologisch wichtigen Momenten, die sich aus den Operationsbefunden ergeben, sind aber auch einzelne anamnestische Angaben überstandener entzündlicher Erkrankungen von Interesse. So wird

in 5 Fällen von fieberhaften Aborten,
in 7 Fällen von Puerperalfieber,
in 22 Fällen von Appendicitis

berichtet, die vor der Extrauterinschwangerschaft durchgemacht wurden. Außerdem hatten

43 Patientinnen mindestens schon einmal eine Abrasio hinter sich,
28 Patientinnen eine Laparotomie wegen gynäkologischer Erkrankungen,
30 Patientinnen eine Laparotomie aus anderen Ursachen.

In 10 Fällen gaben die Patientinnen überstandene entzündliche Erkrankungen der Beckenorgane unter den verschiedensten Namen an, wie Bauchfellentzündung, Unterleibsentzündung, Gebärmutterentzündung, Eierstocksentzündung usw. 2 mal fand sich darunter auch eine ärztlicherseits diagnostizierte Parametritis und 1 mal ein Adnextumor.

In 2 weiteren Fällen wird in der Anamnese eine von den Patientinnen selbst angegebene frühere gonorrhoische Infektion erwähnt. In einem anderen Fall wurden nach der Operation während der Rekonvaleszenz sowohl im Urethral- als auch im Cervicalabstrich Gonokokken nachgewiesen.

Was auf die Gonorrhoe außerdem noch hinweist, ist die sehr häufige Einkindsterilität: 157 von 450 Frauen, das sind rund 35%.

Natürlich kann eine Gonorrhoe auch schon früher ascendiert sein und so Veranlassung gegeben haben, daß es schon bei der ersten Schwangerschaft zur tubaren Einbettung des Eies gekommen ist. Die Zahl der Erstschwangeren unter unserem Material ist so groß, daß man immerhin daran denken kann: 91 Frauen, das sind 20,6%. Puppel und Bubis weisen ebenfalls auf den hohen Prozentsatz der Primigravidae hin. Teverovsky schreibt von 12,4%, Arey von 25%, Leuke von 30%, Dougal sogar von 33%, in denen Erstschwangere an einer Extrauterinschwangerschaft erkrankt sind. Gordon berichtet von 25 Primigravidae, von 25 Primiparae und 75 Multiparae unter seinen Fällen.

Von Interesse ist es hier auch, die Dauer der Sterilität zu erfahren, die dieser ersten extrauterinen Schwangerschaft vorausgegangen ist. Arey, Dougal und Poole weisen in der Literatur auf diese Frage hin. Poole glaubt diese Sterilität bedingt durch einen entzündlichen Tubenverschluß und hält sie für diagnostisch äußerst wichtig. 2 unserer Patientinnen befanden sich eben wegen Sterilität in ärztlicher Behandlung bis zum Eintritt der Extrauterinschwangerschaft.

Unter unseren 91 Frauen, bei denen die Extrauteringravidität die erste Schwangerschaft war, waren 24 ledig.

18	waren	weniger als 1	Jahr	verheiratet,
5	„	1	„	„
5	„	2	„	„
10	„	3	„	„
9	„	4	„	„
2	„	5	„	„
8	„	bis zu 10	Jahren	„
6	„	„ „ 14	„	„

Bei 4 Patientinnen konnte die Zeit nicht ermittelt werden.

Dieser späte Eintritt der Conception ist natürlich noch kein Beweis für Gonorrhoe, denn es besteht immerhin noch die Möglichkeit, daß die langdauernde Sterilität auf genitalen Infantilismus zurückzuführen ist.

Andererseits kann die gonorrhoische Infektion auch erst nach der Conception mehrerer Kinder erfolgt sein. So bekam das 2. Kind einer Patientin eine Blennorrhoea gonorrh., die dritte Gravidität war tubar.

Mauthner hat es auffallend und mit der ätiologischen Bedeutung der Gonorrhoe für schwer vereinbar gefunden, daß 83,6% seiner Fälle von Extrauteringravidität verheiratete Frauen waren. Die gonorrhoischen Erkrankungen suche man nach seiner Meinung häufiger bei unverheirateten Mädchen. Auch bei unsern Fällen beträgt die Zahl der verheirateten Frauen 86,9%. Doch können wir bei der großen Verbreitung, wie sie die Gonorrhoe heute angenommen hat, darin nichts Auffallendes finden, zumal ja gerade erst die Folgeerscheinungen einer gonorrhoischen Infektion eine Extrauteringravidität hervorrufen.

Daß Entzündungen der Eileiter und ihrer Umgebung, seien sie nun durch eine überstandene Gonorrhoe oder durch andere Momente hervorgerufen, eine häufige Ursache der Extrauterinschwangerschaft darstellen, wird wohl von allen Autoren angenommen. Die Meinungen gehen nur darüber auseinander, in welchem Umfang die Entzündung als ätiologischer Faktor in Frage kommt. Nach unseren Erfahrungen bleiben immer noch 43,3%, bei denen nicht entzündliche Prozesse der Bekkenorgane, sondern andere ätiologische Momente in Betracht kommen. Für den größten Teil dieser restlichen 43% muß ein Infantilismus der Genitalorgane beschuldigt werden. Es blieben dann nur noch wenige Fälle, bei denen andere Ursachen im Spiele sind. Zu diesen gehört vor allem die

äußere Überwanderung des Eies.

Gewissermaßen experimentell bewiesen wurde diese Möglichkeit durch die Fälle von Leopold wie durch den von Paul Müller veröffentlichten Fall: Nachdem wegen eines Ovarialtumors das rechte Ovarium entfernt worden war, kam es zu einer rechtsseitigen Tubargravidität. Das Corpus luteum graviditatis fand sich im linken Ovar. Küstner glaubt sie sichergestellt durch die Untersuchungen von Hasse.

Die Diagnose der äußeren Überwanderung der Eizelle stützt sich auf das Vorhandensein des Corpus luteum verum auf der der schwangeren Tube entgegengesetzten Seite. Dieser Umstand und das Vorkommen von Zwillingstubargraviditäten in demselben Eileiter gaben Veranlassung zu der Vermutung, daß es deswegen zur falschen Einbettung des Eies komme, weil es auf dem langen Transportweg zu groß geworden sei, um die ganze Länge der Tube passieren zu können (Sippel, u. a.). In vereinzelten Fällen muß dies auch angenommen werden.

Vielleicht gibt es auch noch andere im Ei selbst liegende Ursachen der Einbettung in der Tube (Poorten, Mauthner usw.). Hitschmann und Lindental haben an Tieren das befruchtete Ei auf seiner Wanderung studiert und festgestellt, daß es während des Weges durch die Tube gesetzmäßige Veränderungen durchmacht, d. h. daß es nach einer ganz bestimmten Zeit die Fähigkeit erhält, sich einzunisten. Das auf der Wanderung zur andern Tube vorzeitig gereifte Ei inseriere dann an dem Ort, an dem es sich gerade befindet. Hoehne dagegen äußert sich darüber sehr skeptisch: „Das Vagabundieren einer befruch-

teten Eizelle im Peritonealcavum vor dem Beginn einer Schwangerschaft ist nur eine vage Vermutung. Ebenso wenig ist die Annahme einer besonderen Eigenschaft, welche die Eizelle zur vorörtlichen oder vorzeitigen Nidation disponieren soll — abnorme Größe, abnorme Oberfläche, zu frühe Nidationsreife, usw. — irgendwie durch positive Anhaltspunkte gestützt."

Trotzdem wird die äußere Überwanderung von verschiedenen Seiten beschuldigt, eine extrauterine Ansiedlung des Eies zur Folge zu haben. So glaubt Sfameni, daß in etwa 24% die äußere Überwanderung oder, wie er sagt, die „indirekte Einwanderung" Ursache einer Extrauteringravidität sei. Dabei hat er festgestellt, daß in 70% der Fälle die indirekte Einwanderung vom rechten Ovar aus in die linke Tube erfolge und es hier zur extrauterinen Eieinbettung komme. Der Grund hierfür sei in der Hauptsache nicht im Tubenverschluß zu suchen, sondern auch bei beiderseitig offenen Tuben in dem Niveauunterschied der beiden Eileiter. Nach den Untersuchungen von Vallin soll das Ostium abdominale der linken Tube tiefer im Beckengrund liegen als das der rechten.

Auch Burckhard gibt die Möglichkeit einer äußeren Überwanderung des Eies zu, sobald krankhafte Verlagerungen der Ovarien und Tuben vorliegen, wie es seines Erachtens beim Zustandekommen einer Tubargravidität der Fall ist. Unter normalen Verhältnissen dagegen hält er eine äußere Überwanderung für ausgeschlossen.

Weitere Fälle von Extrauteringravidität bei äußerer Überwanderung des Eies haben festgestellt Martin, Rokitansky, Oldham, Hofmeier.

An unserem Material wurde in 20 Fällen das Corpus luteum graviditatis auf der der schwangeren Tube gegenüberliegenden Seite angetroffen. Wahrscheinlich hätte sich diese Feststellung aber noch häufiger machen lassen, wenn in jedem Fall genauestens darauf geachtet worden wäre. Doch befinden sich sehr häufig die Patientinnen, besonders bei Tubarrupturen, in einem so elenden Zustand, daß die unbedingte Notwendigkeit, die Operation so kurz als möglich zu gestalten, alle weiteren Nachforschungen nach dem Sitz des Corpus luteum verbietet.

Daß dabei, wie Sfameni behauptet, in der überwiegenden Mehrzahl der Fälle die Schwangerschaft in der linken Tube sitze, bestätigt sich an unserem Material nicht. Zwar ließ sich unter den 20 Fällen 11mal eine linksseitige und nur 9mal eine rechtsseitige Tubargravidität feststellen. Doch lassen sich aus diesen kleinen Zahlen keine bindenden Schlüsse ableiten.

Nach unseren Beobachtungen scheint aber die äußere Überwanderung eine größere Rolle zu spielen, als im allgemeinen angenommen wird. Die Häufigkeit (mindestens 4.7%), mit der das Corpus luteum graviditatis auf der dem Sitz der Schwangerschaft gegenüberliegenden Seite gefunden wurde, ist zu groß, als daß man das nur als einflußlosen Zufall bezeichnen könnte. Cutelli hält die äußere Überwanderung bei der Entstehung einer ektopischen Schwangerschaft sogar für ein so wesentliches Moment, daß er therapeutisch außer der Entfernung des Eileiters auch die des korrespondierenden Eierstockes für nötig hält.

Tumoren.

Eine relativ seltene Ursache der Extrauteringravidität stellen Tumoren der Beckenorgane dar. In der Literatur werden gleichseitige, an-

derseitige und beiderseitige cystische Ovarialtumoren als Nebenbefund bei einer ektopischen Schwangerschaft beschrieben (R. Franz, Hornung, Rosenstein, Smyme u.a.). Veit macht in Döderleins Handbuch auf diesen Befund aufmerksam. Brady berichtet von einer Extrauteringravidität, die wahrscheinlich durch eine Parovarialcyste verursacht worden ist, da die rechte rupturierte schwangere Tube „uterinwärts von der Rupturstelle durch eine Parovarialcyste abgeknickt war. Links fand sich eine größere Parovarialcyste." Sugenthaler stellte bei 30 operierten Extrauterinschwangerschaften 6mal Ovarialveränderungen fest. Decio unter 50 Fällen 7mal, Chonjakowo unter 183 Fällen 20mal. Beckmann berichtet von 133 Fällen von Extrauteringravidität, bei denen in mehr als einem Drittel cystische Veränderungen der Ovarien nachgewiesen worden sind. Er hält dies in ätiologischer Hinsicht insofern für bedeutungsvoll, als sie nicht nur mechanische Hindernisse darstellen, sondern auch eine Schädigung des Ovulationscyklus verursachen und dadurch eine ektopische Schwangerschaft hervorrufen können.

Auch Küstner weist auf das häufige Auftreten dieser cystischen Veränderungen hin und betont die Möglichkeit, daß sie auf die gleichen entzündlichen Erscheinungen zurückzuführen sind, die später auch die Ursache der Tubenschwangerschaft werden.

Fraenkel und besonders Reinhart machen auf das Vorkommen von Corpus-luteum-Cysten bei Tubargravidität aufmerksam. Ein ätiologischer Zusammenhang dürfte hier sehr naheliegend sein, da die Störung der inneren Sekretion des Corpus luteum auch sonstige Veränderungen der weiblichen Genitalfunktion (Menorrhagien, Amenorrhoe) verursachen kann.

An unseren Fällen wurde bei der Laparotomie nachgewiesen:

15mal eine kleincystische Degeneration des Ovars,

davon 13mal auf der mit dem Sitz der Eileiterschwangerschaft gleichen Seite,

2mal auf der gegenüberliegenden Seite,

2mal eine Corpus-luteum-Cyste, und zwar 1mal gleichseitig und 1mal beiderseitig,

28mal eine Ovarialcyste. In 10 Fällen wurde eine solche auf der kranken Seite angetroffen, in 14 Fällen auf der gesunden und in 4 Fällen beiderseitig. Die Größe dieser Ovarialcysten schwankt zwischen Kirsch- und Gänseeigröße. Dabei wird auch, wie es ähnlich von Smyme beobachtet wurde, eine walnußgroße, mit Blut gefüllte Cyste des Eierstocks beschrieben und 2mal ein Haematoma ovarii, 1mal gleichseitig und 1mal anderseitig.

3mal eine Tubo-Ovarial-Cyste, und zwar 1mal gleichseitig, 2mal anderseitig. Sie werden als entenei- und kleinapfelgroß aufgeführt.

1mal eine pflaumengroße Tubencyste anderseitig,

1mal eine pflaumengroße Parovarialcyste anderseitig,

18mal erwies sich die nicht schwangere Tube als Haematosalpinx,

3mal als Hydrosalpinx.

Ferner konnten wir 7mal das gleichzeitige Vorhandensein einer Tubengravidität und eines Uterusmyoms feststellen. Allerdings handelte es sich nur um kleine Myome. Außerdem konnte 2mal mikroskopisch eine Adenomyosis uteri nachgewiesen werden.

Über das Zusammentreffen von ektopischer Schwangerschaft mit Uterusmyom wird auch in der Literatur verschiedentlich berichtet, so von Gänssbauer, Thaler, Bubenhofer, Lange, Scipiades, u.a.

Wenn man nicht annehmen will, daß diese Befunde lediglich zufälliger Art waren und mit der Ätiologie der Extrauteringravidität nichts zu tun hatten, so wäre der Zusammenhang zwischen Tumor und ektopischer Schwangerschaft durch die mechanische Behinderung der Bewegung der Tube zu erklären.

Weitere Ursachen.

Von verschiedenen Seiten werden auch hormonale Einflüsse als Ursache der Extrauterinschwangerschaft genannt (Kok). Doch sind das mehr theoretische Mutmaßungen als beweisbare Tatsachen. Weitere Untersuchungen darüber müssen abgewartet werden.

Häufigkeit der einzelnen Ursachen.

Es ist nicht ganz leicht festzustellen, wie häufig die verschiedenen Ursachen beim Zustandekommen einer ektopischen Schwangerschaft wirksam sind, da in einem und demselben Fall mehrere ätiologische Faktoren, z.B. Infantilismus und Entzündung oder Infantilismus und kleine Tumoren und äußere Überwanderung mitwirken können. Am einwandfreiesten läßt sich die Ursache zahlenmäßig nur in den Fällen bestimmen, in denen ausgesprochene entzündliche Prozesse bei der Operation autoptisch nachgewiesen wurden. Es war dies bei unserem Material, wie schon oben erwähnt, in 53,6% der Fall (berechnet auf 406 Laparotomien). Die Entzündung stellt somit zweifellos die Hauptursache der Extrauteringravidität dar. An zweiter Stelle stehen die Entwicklungsstörungen, Infantilismus, Mißbildungen der Tuben, Nebentuben, usw. Würde man bei unserem Material lediglich auf Grund der Anamnese, spez. des Eintritts der Menarche, die Häufigkeit dieses Faktors berechnen, so käme man auf 61,3% (berechnet auf 450 Frauen). Da aber, wie eben ausgeführt, sich diese Prozesse sehr häufig mit entzündlichen Erkrankungen kombinieren, so bleibt für die Häufigkeit der Fälle, die ausschließlich durch Entwicklungsstörungen verursacht worden sind, kein so hoher Prozentsatz übrig. In weitem Abstand folgen dann äußere Überwanderung und Tumoren.

Überblicken wir alle diese Ursachen der Tubenschwangerschaft, so ergibt sich, daß sie in letzter Linie dadurch wirken, daß sie, abgesehen von den noch fraglichen hormonalen Störungen, mechanische Hindernisse erzeugen.

Klinischer Verlauf der Eileiterschwangerschaft.

Erfahrungsgemäß erfolgen die Störungen der tubaren Eieinbettung, die zum Abort oder zur Ruptur führen, meist schon in den ersten 2—4 Monaten der Schwangerschaft. In allen Statistiken wird darauf hingewiesen (Stamm, Gordon, Arey, u. a.).

In welchem Zeitpunkt erfolgt der Tod des extrauterinen Eies?

In unserem Beobachtungsmaterial verteilen sich die Tubaraborte auf die einzelnen Monate der Schwangerschaft folgendermaßen: Der Tubarabort trat ein

im 1. Schwangerschaftsmonat in 105 Fällen (38,2%),
im 2. Schwangerschaftsmonat in 139 Fällen (50,5%),
im 3. Schwangerschaftsmonat in 25 Fällen (9,1%),
im 4. Schwangerschaftsmonat in 6 Fällen (2,2%).

Die Dauer der Gravidität konnte nicht genau festgestellt werden in 5 Fällen.

Fast genau dieselben Prozentzahlen lassen sich auch für die Dauer der Extrauterinschwangerschaften berechnen, die durch eine Tubarruptur endigten.

Die Tubarruptur trat ein

im 1. Schwangerschaftsmonat in 61 Fällen (37,2%),
im 2. Schwangerschaftsmonat in 83 Fällen (50,9%),
im 3. Schwangerschaftsmonat in 14 Fällen (8,5%),
im 4. Schwangerschaftsmonat in 6 Fällen (1,8%).

Die Dauer der Gravidität konnte nicht genau festgestellt werden in 6 Fällen.

Tabelle 7 zeigt diese Verhältnisse in graphischer Übersicht. Die Kurven verlaufen durchaus in demselben Sinn.

Tab. 7.

Verteilung der Tubaraborte und Tubarrupturen auf die einzelnen Monate der Schwangerschaft.

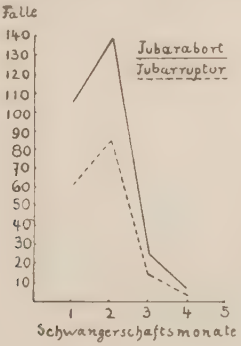

Nur ausnahmsweise überlebt eine Extrauterinschwangerschaft den 4. Monat, und ausgetragene Extrauterinschwangerschaften sind zwar keine Unmöglichkeit, aber doch recht selten (Hoehne, Dehler, Runge, Frolov, Eymer u. a.). Wir selbst verzeichnen in unserem Material keine ausgetragene Extrauteringravidität, ein Beweis für die große Rarität ihres Vorkommens.

Die Zotten des wachsenden Eies lösen, genau wie in der Schleimhaut des Uterus, das Gewebe der Tubenschleimhaut auf und dringen bei deren geringer Mächtigkeit sehr rasch in die Muscularis ein. Sie eröffnen dabei die Gefäße und damit kommt es zur intratubaren Blutung, die das Ei in größerem oder kleinerem Umfang von seiner Unterlage ablöst. Es hängt in erster Linie von der Art des Gefäßes und seiner Stärke ab, ob die Blutung eine venöse oder arterielle und ob sie eine leichte oder schwere wird. Erfolgt die Blutung lediglich in das Tubenlumen mit Erhaltung des Muskelmantels und der Serosa der Tube, so spricht man von intratubarem Abort oder innerem Fruchtkapselaufbruch. Haben aber die Zotten die Tubenwand in ihrer ganzen Dicke durchsetzt, so erfolgt die Blutung nach der Bauchhöhle zu. Auch hier entscheidet Größe und Art des Gefäßes über den weiteren Verlauf. Eine kleine arrodierte Vene erzeugt lediglich ein peritubares Hämatom, das durch Nachblutung sich allmählich vergrößert. Bei stärkerer Blutung hat das Blut keine Zeit, auf der Tube selbst zu gerinnen, es fließt in die Bauchhöhle und deren tiefsten Teil, den Douglas. Es entsteht die Hämatocele retrouterina. Ist aber eine, wenn auch noch so kleine Arterie von den Zotten arrodiert worden, so kommt es zu einer arteriellen Blutung, die nicht so rasch versiegt und klinisch tritt das Bild der Tubenruptur auf, die entweder in kürzester Zeit zu schwerster Anämie und Kollaps führt oder mehr in Schüben das klinische Bild der inneren Blutung erzeugt. Wenn auch diese einzelnen Formen, das intratubare Hämatom, das peritubare Hämatom, die Hämatocele und die Tubenruptur sehr häufig in reiner Form auftreten, so kann es doch auch vorkommen, daß sie sich kombinieren, indem vielleicht zunächst nur eine leichte peritubare venöse Blutung auftritt, an die sich erst nach Stunden oder Tagen eine plötzliche arterielle anschließt. Ebenso kann sich auch die intratubare und peritubare Form kombinieren. Es ist so verständlich, daß nicht nur der klinische Verlauf der Extrauterinschwangerschaft äußerst verschiedene Bilder liefert, sondern daß auch für die diagnostische Erkennung der Krankheit zuweilen erhebliche Schwierigkeiten entstehen. Man muß sich der anatomischen Variationen, wie sie durch die physiologische Pathologie der Extrauterinschwangerschaft gegeben sind, stets bewußt sein, wenn man die klinisch zuweilen unklaren Bilder richtig deuten will.

Veranlassung des Untergangs der Eileiterschwangerschaft.

Von den Patientinnen wird nicht selten als Ursache des eingetretenen Tubarabortes oder der -ruptur eine ungewohnte körperliche Anstrengung, ein Fall oder ein Stoß gegen den Körper angegeben. Die Frage, ob es durch ein derartiges äußeres Trauma zur Ruptur oder zum Abort kommen kann, ist von großem praktischen Interesse, da bejahendenfalls bei Patientinnen, die Mitglieder einer Unfallversicherung sind, diese in Anspruch genommen werden könnte. Nun wissen wir aber, daß der natürliche Verlauf der extrauterinen Ansiedlung des Eies fast mit Notwendigkeit zu Ruptur oder Abort führen muß. Es ist nicht

so, wie es vor Werths grundlegenden Untersuchungen allgemein angenommen wurde, daß die Tubenwand infolge übermäßiger Dehnung einreißt, ein Vorgang, der auch durch ein äußeres Trauma veranlaßt, zum mindesten beschleunigt werden könnte. Vielmehr hat Werth nachgewiesen, daß es das Ei selbst ist, das die Ruptur herbeiführt, indem seine Zotten die Tubenwand auflösen und zerstören. „Das extrauterine Ei gräbt sich selbst sein Grab." Ein äußeres Trauma könnte also lediglich eine auslösende Schädigung darstellen, die den schon vorbereiteten Durchbruch besiegeln würde. A. Mayer lehnt daher das Trauma als Ursache einer Tubenruptur ab (Buch über Unfallkrankheiten) und auch A. Döderlein hat in einem zur Begutachtung gelangten Fall die Tubenruptur als Unfallfolge nicht anerkannt. Keinesfalls können äußerliche Traumen als Ursache, höchstens als Veranlassung der Tubarruptur oder des -aborts angenommen werden. Neumann dagegen ist der Ansicht, daß ein Unfall die Berstung eines extrauterinen Fruchtsacks bewirken könne. Die Ansichten in der Auffassung des Zusammenhangs zwischen Trauma und Ruptur einer Eileiterschwangerschaft sind also geteilt.

Diagnose der Extrauterinschwangerschaft.

A. Diagnose der lebenden Extrauterinschwangerschaft.

Es wäre von größter Wichtigkeit, wenn man die lebende Extrauterinschwangerschaft möglichst früh erkennen könnte. Es würde das dem Arzt die Möglichkeit geben, den gefährlichen Ausgang der Extrauteringravidität, der in allen Fällen zu erwarten ist, durch rechtzeitige Eingriffe zu verhüten. Leider ist aber die Diagnose der jungen unversehrten Extrauteringravidität nahezu unmöglich und nur in den seltensten Fällen gestellt worden. Franz ist es nur ein einziges Mal gelungen, eine lebende intakte Tubengravidität zu diagnostizieren, die aber auch schon den 4. Schwangerschaftsmonat erreicht hatte; ebenso Hoehne und Horn. Wir selbst haben unter unserem großen Material niemals eine unversehrte Extrauterinschwangerschaft gesehen. Auch haben wir niemals eine intrauterine Schwangerschaft diagnostiziert, die sich nachträglich als extrauterine erwiesen hätte. Auf den ersten Blick erscheint das sehr merkwürdig, bei näherer Überlegung aber lassen sich leicht die Gründe dafür erkennen. Die Schwangere selbst hat keine Veranlassung, den Arzt aufzusuchen, da die junge Extrauterinschwangerschaft, solange sie intakt ist, keinerlei Beschwerden macht. Aber selbst wenn sie ihn aufsucht, sei es aus Furcht vor Gravidität, sei es aus Sehnsucht nach Schwangerschaft oder wegen gewöhnlicher Schwangerschaftsbeschwerden, so ergibt auch die kombinierte Untersuchung so gut wie keinen Anhaltspunkt für den extrauterinen Sitz des Eies. Der Uterus selbst ist auch bei ektopischer Ansiedlung des Eies weich und vergrößert, so daß zunächst kein Grund vorliegt, an eine extrauterine Schwangerschaft zu denken. Vor allem aber ist die zuerst kleine Anschwellung der Tube naturgemäß so weich, daß sie sich von dem umgebenden Gewebe in der Konsistenz nicht unterscheidet und daher auch nicht tastbar

ist. Am ehesten wird man noch an die Möglichkeit einer Extrauterinschwangerschaft zu denken haben, wenn schon eine solche vorausgegangen ist.

In den späteren Monaten freilich ist die Diagnose wesentlich leichter, da dann der Uterus kleiner ist, als dem berechneten Termin entspricht, und die große Schwellung neben dem Uterus nicht mehr übersehen werden kann.

B. Die Diagnose der gestörten Extrauterinschwangerschaft.

Hier sind die beiden Formen der Tubenruptur und des Tubenaborts getrennt zu betrachten, da sie diagnostisch ganz verschiedene Symptome hervorrufen.

I. Die Tubenruptur.

Ihre Diagnose ist im allgemeinen nicht schwierig, da sie beim typischen Verlauf so charakteristische und eindrucksvolle Erscheinungen zur Folge hat, daß sie, wenn man überhaupt nur an diese Erkrankungsmöglichkeit denkt, kaum verkannt werden kann. Die Symptome, die sie hervorruft, sind die der inneren Blutung und der peritonealen Reizung. Die Patientin, die sich vorher meist vollkommen wohl gefühlt hat, erkrankt plötzlich unter den Zeichen des Kollapses; sie wird blaß, schwindlig, es wird ihr schwarz vor den Augen, sie wird ohnmächtig. Meist empfindet sie heftige Schmerzen im Leib. Der Arzt findet eine oft extreme Blässe der Haut und Schleimhäute, einen kleinen, frequenten, zuweilen kaum noch fühlbaren Puls. Das Abdomen ist leicht aufgetrieben und druckempfindlich. Es besteht eine reflektorische Bauchdeckenspannung, die allerdings zuweilen nur bei vorsichtiger Palpation zu fühlen ist.

1. Die Symptome der inneren Blutung.

Hier tritt am deutlichsten in Erscheinung die oft akute Anämie der Haut und sichtbaren Schleimhäute. Sie kann die verschiedensten Grade annehmen, da ja auch die intraabdominelle Blutung, wie dies der Natur der Dinge entspricht, von verschiedenster Stärke sein kann. So schwanken in den Untersuchungsbefunden unserer Fälle die Angaben darüber von mäßiger Anämie bis zur extremen Blässe.

Aber auch ohne irgendwelche Anzeichen einer Anämie kann es zur Ruptur der graviden Tube gekommen sein, wie das in einem unsrer Fälle besonders hervorgehoben wurde.

Deutlich lassen auch die Zeichen des zunehmenden Kollapses auf eine lebensbedrohliche innere Blutung schließen. In unserem Beobachtungsmaterial ist schwerer Kollaps in 10 Fällen erwähnt, während in 47 Fällen, meist anamnestisch, eine Ohnmacht angeführt ist. In vielen Fällen klagten die Patienten über Schwindelgefühl, Schweißausbrüche und heftigen Durst. Auch sonstige Kreislaufsymptome, wie Müdigkeit, Benommenheit, Bangigkeit, Herzschwäche, Kraftlosigkeit, usw. werden häufig erwähnt.

Als weiteres Symptom der inneren Blutung sind noch die nicht selten bestehenden Untertemperaturen anzuführen. So wurden 12 unserer Patientinnen mit einer Temperatur von 35,0° bis 36,0° (axil-

lar gemessen) eingeliefert. In 1 Fall betrug die Aufnahmetemperatur sogar nur 34,8°. Auch Mason weist in seinem Bericht über 400 Fälle von Extrauteringravidität auf die subnormalen Temperaturen hin, die bei Fällen mit schwerer intraabdomineller Blutung beobachtet werden.

In der weitaus größten Mehrzahl der Fälle allerdings konnten wir normale Temperaturen feststellen: 36,1°—37,0° (axillar gemessen) bei 97 Patientinnen. Doch ist es nichts Ungewöhnliches, daß die Temperatur ansteigt: 37,1°—37,5° betrug die Aufnahmetemperatur in 43 Fällen, bis 38,0° in 16 Fällen. Bei 1 Patientin wurde sogar 38,5° gemessen.

Auch Qualität und Schlagzahl des Pulses ist zu beachten. Meist ist es ein frequenter, weicher, fadenförmiger, kaum fühlbarer oder an der Radialis überhaupt nicht mehr wahrnehmbarer Puls, wie er für schwere Blutverluste charakteristisch ist. An unserem Material konnten wir darüber folgendes beobachten: 3 unserer Patientinnen wurden pulslos eingeliefert, in 104 Fällen wurde eine Pulsbeschleunigung von 90—160 Schlägen in der Minute festgestellt. In 39 Fällen, d. h. in nur etwa einem Drittel aller Fälle, wurde ein normaler Puls von 70—90 Schlägen gezählt. Bei 4 Patientinnen wurde sogar ein an Zahl herabgesetzter Puls gefunden, zwischen 60 und 70 Schlägen in der Minute, wie das ja in seltenen Ausnahmefällen trotz Ohnmachten auch von anderen Seiten beobachtet wurde (Busalla, Rosenstein).

Schließlich wäre noch die durch die innere Blutung ausgelöste mühsame, beschleunigte Atmung zu erwähnen. So wird in unseren Aufnahmeberichten sehr häufig die Atmung als oberflächlich, flach, stöhnend, beschleunigt, usw. beschrieben. Unruhe, Lufthunger und Gähnen, ebenfalls Zeichen einer lebensbedrohenden Anämie, finden sich auch in verschiedenen Fällen aufgezeichnet.

Zu diesen Anämiesymptomen gesellen sich noch physikalische Zeichen der freien Blutung in den Peritonealraum, so die Auftreibung des Abdomens, die jedoch nicht lediglich von der Menge des Blutes herrührt, sondern auch von einer gleichzeitigen Darmlähmung mit Meteorismus. An unserem Material wurde diese Auftreibung in 3 Fällen nachgewiesen. Ferner ist hier der gedämpfte tympanitische Klopfschall über dem Abdomen zu erwähnen, verursacht durch das flüssige, oft auch mäßig geronnene Blut zusammen mit den meteoristischen Därmen; außerdem die absolute Dämpfung in den Flanken und über den abhängigen Bauchpartien und schließlich die wegen der Gerinnung des Blutes meist nicht deutlich ausgesprochene Fluktuation.

So wurde bei unseren Fällen nur 7mal eine angedeutete Fluktuation beobachtet. Eine Dämpfung über den unteren Partien wurde in 10 Fällen nachgewiesen, eine beiderseitige Flankendämpfung 17mal, eine einseitige 7mal.

Diese im Vergleich zu der Größe des Materials sehr kleinen Zahlen überraschen auf den ersten Blick, da doch der Gedanke naheliegend ist, daß ein stärkerer Bluterguß im Abdomen notwendig eine Dämpfung über den abhängigen Partien bewirken und daher durch Perkussion nachweisbar sein muß. Trotzdem sind die Symptome der Fluktuation und Dämpfung für die Diagnose nur wenig verwertbar. Es liegt dies daran, daß sich das Blut zunächst nicht an den tiefstgelegenen Stellen des Abdomens ansammelt, sondern zwischen den Därmen sich verbreitet, und außerdem nur ein großer Bluterguß von mindestens 400 ccm eine nachweisbare Dämpfung verursacht.

Einen Bluterguß von dieser Größe und mehr konnten wir bei der

Eröffnung der Bauchhöhle in 53 Fällen feststellen. Dabei wurde eine Blutmenge

von 400 ccm in 1 Fall,
von 500 ccm in 10 Fällen,
von 600 ccm in 1 Fall,
von 800 ccm in 4 Fällen,
von 1000 ccm in 21 Fällen,
von 1500 ccm in 11 Fällen,
von 2000 ccm in 5 Fällen

beobachtet. In 1 Fall, der in extremis eingeliefert wurde und sofort, ehe noch operiert werden konnte, ad exitum gekommen ist, konnten bei der Sektion sogar $2^1/_2$ Ltr. Blut in der Bauchhöhle nachgewiesen werden.

Andererseits finden sich in den Laparotomieberichten auch niedrigere Werte für die im Abdomen angetroffenen Blutmengen. So sind

300 ccm in 1 Fall,
200 ccm in 4 Fällen,
100 ccm in 1 Fall

angegeben.

In den übrigen Fällen finden sich nur allgemeine Angaben über die Größe des intraabdominellen Blutergusses. In der Mehrzahl der Fälle sind erhebliche Blutmengen verzeichnet. Andererseits ist man aber zuweilen überrascht, wie wenig Blut aus der rupturierten Tube in die Bauchhöhle gelangt ist. Auch in der Literatur wird von verschiedenen Seiten auf diese Erscheinung hingewiesen. So heben Gruber und Kratzeisen hervor, daß eine Tubarruptur auch ohne jegliche Blutung in die freie Bauchhöhle erfolgt sein kann. Es ist dies so zu erklären, daß bei mäßiger Blutung verhältnismäßig rasch die Perforationsöffnung der Tube durch das gerinnende Blut oder durch Placentargewebe abgeschlossen wird, oder daß besondere topographische Verhältnisse im kleinen Becken vorliegen. So macht Toldy darauf aufmerksam, daß das kleine Becken durch Verwachsungen derart abgedeckt sein kann, daß ein Blutaustritt in die freie Bauchhöhle dadurch vollkommen verhindert wird. Chaton beschreibt einen Fall von geplatzter Extrauteringravidität, bei dem durch eine gasgefüllte Darmschlinge mit langem Mesenterium eine völlige Abdichtung des Unterbauches nach oben hin zustandegekommen ist und so die Ausbreitung des Blutes in die Bauchhöhle unmöglich war.

An dieser Stelle wäre noch auf ein Symptom hinzuweisen, das Cullen als „Nabelphänomen" bezeichnet und als diagnostisches Hilfsmittel erwähnt hat. Er versteht darunter eine bläuliche Verfärbung des Nabels, verursacht durch größere Mengen freien Blutes, das bei bestehender Hernia umbilicalis, bei Narbenhernien oder bei dünnen Bauchdecken in der Nabelgegend durchschimmert. Hofstätter hat in einer Arbeit die verschiedenen Entstehungsmöglichkeiten des „Nabelphänomens" dargestellt. Wir haben dieses Phänomen nur in 2 Fällen deutlich gesehen. Auch Bortini und Stepowski weisen auf das sehr seltene Vorkommen dieses Symptoms hin. Bortini fand es nur einmal unter 149 Fällen. Außerdem kann das „Nabelphänomen" auch bei intraperitonealen Blutergüssen anderer Ätiologie auftreten, wie Emil Novak vermutet, Kapsinow und Gold an einzelnen Fällen bewiesen haben (intraabdomineller Bluterguß bei Nierensarkom, bläulich verfärbte Cystenwand eines Ovarialtumors, bläulich verfärbtes Netz einer incarcerierten Nabelhernie).

Von verschiedenen Autoren wird außerdem als typisch für eine schon erfolgte starke intraperitoneale Blutung bei Tubenruptur das „Nierensymptom" angegeben, d. h. eine vollkommene Anurie oder auffallend geringe Urinsekretion (Herzfeld, Piskaček, Horvat usw.). Horvat hält dies für einen Ausdruck der Entflüssigung des Organismus, durch fortwährendes Erbrechen und starke Ausblutung bedingt, und als Folge des gesunkenen Blutdruckes, wodurch es zu einer ungenügenden Filtrationskraft der Nierenglomeruli kommt.

Wir machten an unserem Material keine regelmäßigen Beobachtungen über dieses Symptom, zumal es ja gerade bei Tubarrupturen meist auf größte Schnelligkeit der Therapie ankommt.

Auch in den Fällen, bei denen sich der Bluterguß im Abdomen weder physikalisch noch perkutorisch nachweisen läßt, gilt es, so rasch wie möglich zu einer sicheren Diagnose zu kommen, da jede Verzögerung die Chancen der Therapie verschlechtert. Es ist also sehr wünschenswert, schnellstens das Vorhandensein von Blut im Abdomen feststellen zu können. Zu diesem Zweck eignen sich besonders 3 Methoden.

Einmal die Punktion des Abdomens in seinen abhängigen Partien von den Bauchdecken aus, wie es besonders von Hempel befürwortet wird, oder, zweitens, weit zuverlässiger, vom hinteren Scheidengewölbe aus. Diese letztere Methode, die Douglaspunktion, muß als die entscheidende bezeichnet werden. Man aspiriert mit einer Spritze, die mit einer langen dicken Nadel armiert ist, vom hinteren Scheidengewölbe aus den Inhalt des Douglas. Füllt sich die Spritze mit Blut, so geht daraus mit Sicherheit hervor, vorausgesetzt, daß keine größere Vene angestochen worden ist, was doch sehr unwahrscheinlich ist, daß eine Blutung in die Bauchhöhle erfolgt sein muß. Ergibt die Aspiration aber kein Blut, so ist damit noch nicht erwiesen, daß die Vermutung der geplatzten Extrauterinschwangerschaft irrig war. Die Ruptur der Tube könnte ja so kurz zurückliegen oder die Blutung aus der Perforationsstelle so gering gewesen sein, daß es noch zu keiner größeren Blutansammlung im Douglas gekommen ist. Außerdem wäre es auch denkbar, daß der Douglas durch Adhäsionen gegen die Bauchhöhle abgeschlossen wäre, so daß sich das Blut nicht im kleinen Becken ansammeln kann und eine Douglaspunktion negativ verlaufen muß.

Um auch in solchen Fällen absolute Sicherheit zu gewinnen, eröffnet man zweckmäßig den Douglas vom hinteren Scheidengewölbe aus mit dem Thermokauter (Colpotomia posterior). Diese Methode der Eröffnung des Douglas ist sicherer als die mit Schere oder Messer, da jede Blutung aus der Wunde wegfällt und somit das aus dem Douglas etwa abfließende Blut als Folge einer intraabdominellen Blutung erkenntlich wird.

Ob die Blutung in die Bauchhöhle die Folge einer geplatzten Extrauteringravidität ist oder eine andere Blutungsquelle in Betracht kommt, muß allerdings jetzt noch differentialdiagnostisch entschieden werden. Häufig wird in der Literatur die Möglichkeit einer schweren, sogar lebensbedrohlichen, ja selbst tödlichen intraperitonealen Blutung aus dem Graafschen Follikel und aus Corpus-luteum-Bildungen erwähnt (Kaboth, Klein, Herrmann, Walther, u. a.). Abeles weist darauf hin, daß eine prädisponierende Erkrankung vorliegen müsse, wie z. B. eine haemorrhagische Diathese, wenn es zu lebensbedrohenden Follikelblutungen kommen soll. Spontanes Zerreißen der nichtgraviden Tube (Köhler), Blutaustritt aus der Tube während der Menstruation (H. H. Schmid, Behrend) wird ebenfalls als Ursache großer intra-

peritonealer Blutungen angeführt, abgesehen von solchen, die durch uterine Schwangerschaft (Körner) und Geburt bedingt sind. Auch durch rupturierte Tumoren und Zerreißung von Tumorgefäßen (Döderlein, Pankow) können schwere innere Blutungen hervorgerufen werden.

Nicht selten kommt es daher vor, wie zahlreiche kasuistische Beiträge beweisen, daß Fälle mit typischen Symptomen einer Extrauteringravidität sich bei der Operation als Follikelblutung erweisen (Cassidy, Toldy, Brugnatelli, u. a.) oder als eine Blutung aus einer Corpus-luteum-Cyste (Bürger, Hitzanides). Auch wir haben mehrere derartige Fälle gesehen. Allerdings ist bei der Beurteilung solcher Fälle die größte Vorsicht geboten, denn zuweilen wird durch genaue mikroskopische Untersuchung doch eine ektopische Schwangerschaft als Ursache aufgedeckt (Forssner, Traugott). Tongeren beschreibt einen Fall, bei dem eine rupturierte Extrauteringravidität unter Bildung eines retroperitonealen Haematoms vorgetäuscht wurde, das wahrscheinlich durch eine bei großer Kraftanstrengung geplatzte Varix einer hypogastrischen Vene entstanden war.

Wir selbst verfügen über einen Fall einer intraabdominellen Blutung kryptogenetischen Ursprungs, bei dem wir wegen der angenommenen Tubarruptur eine Laparotomie vorgenommen haben.

> Es handelte sich um eine 33jährige Patientin. Menarche mit 14 Jahren. Menses unregelmäßig alle 4—6 Wochen, 4 Tage lang. Letzte Periode vor 3 Wochen. 2 Partus. Kein Abort. Die Patientin klagte über Leibschmerzen und eine seit 3 Tagen bestehende Blutung. Auf konservative Behandlung kam die Blutung nach 2 Tagen zum Stehen. 7 Tage später traten starke Leibschmerzen links auf mit Brechreiz. Die Patientin kollabierte plötzlich. Stark anämisch, weicher frequenter Puls, keine Bauchdeckenspannung, Unterbauch links druckempfindlich, beiderseits Dämpfung über den abhängigen Partien des Abdomens. Keine Blutung nach außen. Diagnose: Tubarruptur. Bei der sofortigen Laparotomie fand sich etwa 1 Ltr. meist flüssiges Blut in der Bauchhöhle, der Douglas war angefüllt mit reichlichem altem geronnenem Blut. Die Besichtigung der Genitalien ergab aber keinen Anhalt für eine Tubargravidität. Die Adnexe erwiesen sich als sehr zerreißlich. In der linken Mesosalpinx fand sich ein pfennigstückgroßes Loch, aber keine Tubarruptur. Die rechte Tube erschien makroskopisch normal, aus dem Fimbrienende blutete es hellrot. Die mikroskopische Untersuchung ließ ein sehr blutreiches, viel Follikelcysten enthaltendes Ovarium erkennen; mäßige Rundzelleninfiltration der Tubenwand ohne deciduale Reaktion. Der Fall blieb dunkel. Die Patientin konnte geheilt entlassen werden.

Charakteristisch für eine Blutung aus einer rupturierten graviden Tube haben wir es gefunden, wenn das aspirierte Blut Gerinnsel enthält. Diese Gerinnsel beweisen vor allem, daß das Blut nicht aus einem angestochenen Gefäß stammen kann, sondern schon vor einiger Zeit in die Bauchhöhle sich ergossen haben muß. Allerdings können diese Gerinnsel so fein sein, daß man sie erst erkennt, wenn man den Inhalt der Spritze auf ein weißes Tuch ausspritzt.

Die Douglaspunktion wird von fast allen Autoren als diagnostisch wertvoll anerkannt, wenn sie auch der Klinik überlassen bleiben sollte (Pankow). Stamm hält sie für das wichtigste diagnostische Hilfsmittel. 108mal machte er in 184 Fällen davon Gebrauch. In 18 Fällen

wurde die Bauchdeckenpunktion verwertet, in 17 Fällen beide Arten. Das Ergebnis ist allerdings nicht angeführt. Haeussermann verwendet sie zur Diagnose zweifelhafter Fälle. Vollmann empfiehlt sie warm. Saidl hält von allen diagnostischen Methoden nur die Douglaspunktion für verwendbar. Auch in der ausländischen Literatur wird immer wieder auf den großen Wert der Probepunktion hingewiesen, so von Miller, Colistro, Garfunkel, Jirásek, Pasquini-López, u.a. Sztehlo schreibt von 152 Fällen, bei denen er 83mal eine Douglaspunktion zu diagnostischen Zwecken vorgenommen hat. In 12 Fällen konnte erst nach Wochen die Diagnose sichergestellt werden. Pazourek berichtet, daß von 144 Fällen 78mal die Diagnose Extrauteringravidität durch Douglaspunktion sichergestellt worden sei; nur 3mal sei sie negativ ausgefallen. Hegedüs zog sie in 50% zu diagnostischen Zwecken heran. Primakov führte sie in 62,7% seiner Fälle aus und erlebte dabei nur 3 Versager. Bei Kováts sind es 96,7% aller Fälle, bei denen durch die Douglaspunktion die Diagnose gestellt wurde. Teverovsky verwertet sie mit Ausnahme 1 Zweifelfalles in allen seinen Fällen. Iwanoff berichtet von 24 Fällen von Extrauteringravidität, in denen die Douglaspunktion immer positiv ausgefallen sei. Stepanova beobachtete unter 24 Douglaspunktionen nur 1 Versager. Neumann hebt hervor, daß die Douglaspunktion das beste diagnostische Hilfsmittel sei, aber auch im Stich lassen kann trotz positiven oder negativen Ausfalls.

Nur wenige aber legen ihr geringen Wert für die Diagnosestellung bei (Zeitlin) oder halten sie gar für überflüssig und gefährlich, wie Hempel und Kovács.

Wir selbst halten sie für eines der allerwertvollsten diagnostischen Hilfsmittel.

Für die Colpotomie setzen sich besonders Zeitlin und Ostrčil ein.

2. Die Symptome der peritonealen Reizung.

a) Sie können subjektiver und objektiver Natur sein. Subjektive Symptome: Übelkeit (11mal), das „Phrenicussymptom" (Klotz, Dewes, Micholitsch, u.a.) oder den Schulterschmerz (1mal), und zwar auf der Seite der rupturierten Tube, Spontanschmerz im Epigastrium (Type épigastrique: Rochet, Labry. 2mal). Zu erwähnen wäre hier auch das von Herzfeld angegebene „Blasensymptom", d.h. starker Drang zur Harnblasenentleerung bei bevorstehender Ruptur der graviden Tube.

Sehr häufig wird über das Auftreten von meist als wehenartig oder krampfartig geschilderten Leibschmerzen (Chaput) geklagt. 33 unserer Patientinnen gaben diese Beschwerden nur einseitig, 126 als diffus an. Charakteristisch für diese Schmerzen ist ihr plötzliches Auftreten. So ist bei den oben angeführten 126 Fällen 39mal die Plötzlichkeit des Eintritts heftigster Schmerzen besonders hervorgehoben. Bei den 33 Patientinnen, die über einseitige Schmerzen im Abdomen zu klagen hatten, sind es sogar 15, nahezu die Hälfte, bei denen der Schmerzanfall aus bestem Wohlbefinden heraus aufgetreten ist. Bemerkenswerterweise traten diese akuten Schmerzanfälle 4mal während der Untersuchung, 2mal bei der Defäkation auf.

b) Von objektiven Symptomen ist in erster Linie die reflektorische Bauchdeckenspannung anzuführen, die zwar eine sorgfältige und vorsichtige Untersuchung erfordert, dann aber in sehr

vielen Fällen gefunden wird. Ferner ist hier zu erwähnen die Druckempfindlichkeit des ganzen Abdomens oder auch nur einzelner Bezirke. Wir konnten in 37 Fällen eine beiderseitige, in 7 Fällen eine auf die erkrankte Seite beschränkte Druckschmerzhaftigkeit des Bauches feststellen. In 13 Fällen wurde die Druckempfindlichkeit nur in den unteren Partien des Abdomens beobachtet. In weiteren 2 Fällen erwies sich das Hypogastrium nur einseitig als druckschmerzhaft.

Als weiteres und besonders wichtiges Zeichen der peritonealen Reizung ist das nicht selten zu beobachtende Erbrechen zu nennen (49mal).

3. Differentialdiagnose.

Alle diese Symptome müssen von vornherein den starken Verdacht auf eine geplatzte Extrauterinschwangerschaft erwecken. Doch gilt es nun differentialdiagnostisch alle anderen Ursachen einer inneren Blutung und einer peritonealen Reizung auszuschließen. Als solche kommen eine Magen- oder Darmperforation in Frage. Vor allem aber sind Appendizitiden und Perforationsperitonitiden differentialdiagnostisch zu erwägen, da auch sie Leibschmerzen, Blässe, Brechreiz und Kollaps bei einer sich bis dahin nicht schwer krank fühlenden Frau hervorrufen können. Doch findet man bei einer Blinddarmentzündung keine so hochgradige Anämie, außerdem besteht Fieber, Druckempfindlichkeit an umschriebener Stelle am Mac Burney' Punkt und die sonstigen Begleiterscheinungen der Appendicitis, wie Erbrechen und Stuhlverhaltung. Schließlich wären noch stielgedrehte Ovarialtumoren oder ein Strangulationsileus differentialdiagnostisch in Erwägung zu ziehen. Doch gehen hier meist warnende Anzeichen einer Durchgangsstörung des Darmes voraus und dort fehlen vor allem die Erscheinungen eines akuten Blutverlustes.

Trotzdem sind aber differentialdiagnostische Irrtümer nicht so ganz selten. In der Literatur wird häufig darauf hingewiesen. So beschreibt Keller einen Fall, bei dem eine Extrauteringravidität vorgetäuscht wurde durch eine stielgedrehte Parovarialcyste und eine stielgedrehte Hydrosalpinx im Douglas bei gleichzeitig bestehender junger intrauteriner Gravidität. Botella und Tranchida veröffentlichten zwei Fälle, bei denen eine Tubarruptur fälschlicherweise als Ileus diagnostiziert wurde. Andererseits beobachtete Holzbach einen Strangulationsileus, der das Bild einer Tubarruptur vortäuschte.

2 unserer Fälle sind vor ihrer Einlieferung als Appendizitisverdacht behandelt worden. Eine andere Patientin wurde zunächst als Appendizitis und Peritonitis der chirurgischen Abteilung zugeführt und erst von dort zu uns überwiesen.

Andererseits wurde uns einmal eine Patientin als Tubargravidität eingeliefert, bei der es sich um ein perforiertes Magengeschwür handelte. Die Frau war vor 2 Jahren wegen eines Ulcus ventriculi in Behandlung gewesen. Seither hatte sie kaum mehr Beschwerden. Die Perforation war nun zur Zeit der regelmäßig eintretenden Menses aufgetreten. Verfallenes Aussehen, sehr kleiner Puls, ein hochaufgetriebener, stark gespannter Leib mit halbmondförmiger Dämpfung erklärten die Fehldiagnose. Wenige Minuten nach der Einlieferung erlag die Patientin der inneren Blutung.

Daraus geht deutlich hervor, wie wichtig es ist, außer den Symptomen der inneren Blutung und der peritonealen Reizung alle differen-

tialdiagnostischen Gesichtspunkte, besonders auch die klinischen Zeichen der Frühgravidität und die Blutungs- und Menstruationsverhältnisse anamnestisch zu berücksichtigen.

4. Nachweis der Frühgravidität.

Die innere gynäkologische Untersuchung spielt bei der Diagnose der Tubarruptur eine untergeordnete Rolle, da ein genaues Abtasten wegen der reflektorischen Bauchdeckenspannung und der Schmerzen der Patientin meist unmöglich ist. Selbst die Narkoseuntersuchung läßt in der Regel im Stich, da flüssiges Blut nicht palpiert werden kann und die Größe des Uterus für die Diagnose nicht ausschlaggebend ist.

Die übrigen Zeichen einer frühen Gravidität sind ebenfalls nur äußerst selten verwertbar. So haben wir nur in ganz wenigen Fällen Colostrum in der Mamma gefunden.

Auch die Aschheim-Zondeksche Schwangerschaftsreaktion kommt in der Regel schon deshalb nicht in Betracht, weil sie zu viel Zeit in Anspruch nimmt. Dasselbe gilt von allen andern serologischen Methoden (Abderhalden) und sonstigen Stoffwechselreaktionen, wie sie in der Literatur zuweilen angeführt werden: Feststellung von alimentärer Acetonurie und Glykosurie, die Pyramidonprobe, der Nachweis einer Bilirubin- und Urobilinämie, einer Urobilinogenurie, die Maturinprobe, usw. Von weiteren Reaktionen, die aber praktisch nur ausnahmsweise in Frage kommen, wäre noch zu erwähnen die Pituitrinreaktion nach Wagner und die Röntgenaufnahme, die von manchen Autoren schon in den ersten Schwangerschaftsmonaten zur Sicherung der Diagnose herangezogen wird (Spinelli, Szellö).

Von wesentlich größerer diagnostischer Bedeutung ist dagegen die Beachtung der

5. Menstruations- und Blutungsverhältnisse.

a) Vorausgegangene Amenorrhoe.

Die Feststellung des Zeitpunkts der letzten Menstruation ist ein für die Diagnose äußerst wichtiger Punkt. In den meisten Fällen wird man erfahren, daß die Periode ausgeblieben ist. Diese Angabe machten 96 unserer Patientinnen, also über die Hälfte (58,6%).

Stepanova konnte bei 151 Fällen 79mal eine vorausgegangene Amenorrhoe diagnostisch verwerten. Colistro schreibt von 50%, Lucker von 60%, Dougal von 72% seiner Fälle, in denen ein Ausbleiben der Menses auf die Schwangerschaft hingewiesen hat.

b) Tubarruptur ohne vorausgegangene Amenorrhoe.

Es muß aber mit Nachdruck hervorgehoben werden, daß, wie die eben genannten Zahlen beweisen, die Periode nicht ausgeblieben zu sein braucht. Dies ist ein wesentlicher Punkt, der sehr häufig zu Irrtümern Veranlassung gibt, da es nicht hinreichend bekannt ist, daß auch vor dem ersten Ausbleiben der Menstruation eine Ruptur der Extrauterinschwangerschaft erfolgen kann. Ein Nichtausbleiben der Periode spricht also durchaus nicht gegen die Möglichkeit einer Tubarschwangerschaft und -ruptur und läßt sie deshalb auch nicht mit Sicherheit ausschließen.

Zum Beweis, daß die Konzeption längst vor der letzten Periode angenommen werden muß, sei nur auf einen unserer Fälle hingewiesen, wo bei der Laparotomie ein schon 16 cm langer Foet gefunden wurde,

ohne daß bei der Patientin die Menses ausgeblieben waren. Hilften und Schinewitsch haben diese Erscheinung auch beobachtet.

Auch sonst wird in der Literatur zuweilen nachdrücklich auf die Möglichkeit einer Extrauteringravidität ohne vorausgehende Amenorrhoe hingewiesen. So schreibt Consoli, daß die Tatsache der fehlenden Amenorrhoe bei ektopischer Schwangerschaft zu wenig bekannt sei. Spinelli ginge an dem Umstand achtlos vorbei, daß bei 165 Fällen seines Materials nicht weniger als 76 nie amenorrhoisch gewesen seien. Bei 333 eigenen Fällen (Consoli) ist die Periode nie ausgeblieben.

Bei unseren 170 Fällen von Tubarruptur konnte 68mal ein normaler, nicht unterbrochener Menstruationsverlauf beobachtet werden, das sind 41,5%.

Teverovsky stellt in 23,7%, Hendry in 22,3% seiner Fälle kein Ausbleiben der Periode fest. Čertok fand bei fast allen seinen Fällen (178) einen normalen ungestörten Menstruationsverlauf.

c) Blutung nach außen.

In der weitaus größeren Mehrzahl der Fälle von gestörter Extrauterinschwangerschaft, sei es durch Ruptur oder Abort, beobachtet man mit dem Auftreten der ersten Symptome auch eine Blutung aus der Scheide. Wir konnten dies in 115 Fällen feststellen (70,1%).

Stepanova kommt auf 67,5%, Primakov auf 71,8%, Mason auf 89,5%.

Diese Blutung, die durch einen Abgang der Decidua ausgelöst wird, kann sogar schon vor dem Eintritt der regulären Menstruation erfolgen, wie wir dies in 16 Fällen gefunden haben. Dabei war bei 2 dieser Fälle die letzte Periode etwas schwächer aufgetreten als gewöhnlich.

Aber auch mit der erwarteten Periode und im Anschluß an sie kann die durch die gestörte Extrauteringravidität hervorgerufene uterine Blutung einsetzen. Dies war bei 34 unserer Patientinnen der Fall. Davon haben 16 Frauen die letzte Periode als schwächer bezeichnet.

In solchen Fällen mit fehlender Amenorrhoe gestaltet sich die Diagnose besonders schwer. Crainicianu betont dies und Garfunkel weist darauf hin, daß eine rechtzeitig einsetzende Regelblutung nicht als Beweismittel betrachtet werden darf, das gegen das Vorhandensein einer Tubargravidität spricht.

Endlich kann sich auch die Blutung aus dem Genitale erst einige Zeit nach ausgebliebener Menstruation bemerkbar machen, wie wir es 65 mal beobachten konnten. Dabei sind 4 Fälle, in denen die letzte Periode schwächer aufgetreten ist.

Es muß aber auch hier betont werden, daß zwar die uterine Blutung ein außerordentlich wertvolles Symptom der gestörten Eileiterschwangerschaft darstellt, daß aber ein Ausbleiben dieses Symptoms eine solche durchaus nicht ausschließen läßt. Wie schon oben erwähnt, kommt diese Blutung nach außen dadurch zustande, daß beim Platzen der Extrauterinschwangerschaft und beim Tod des Eies sich auch die Decidua abstößt, die sich im Uterus gebildet hat, und damit zur uterinen Blutung führt. Da es aber naturgemäß einige Zeit beansprucht, bis die Decidua sich löst und es zur Blutung kommt, so ist es verständlich, daß nicht sofort mit der Ruptur auch die Blutung nach außen auftreten muß.

Sieht man daraufhin die anamnestischen Angaben unserer Patientinnen durch, so sind es 49 Fälle (29,9%), bei denen es nicht nach außen geblutet hat. Davon rupturierte die gravide Tube bei 31 Frauen nach vorausgegangener Amenorrhoe, während bei 18 dies im Intermenstruum erfolgte.

Hendry kommt auf 30 Fälle unter 152 Fällen von Extrauteringravidität, bei denen Blutungen aus dem Uterus fehlten.

Von Interesse ist es, auch die Dauer der Genitalblutung zu beachten, die mehr oder weniger stark und medikamentös unbeeinflußbar einer Tubarruptur vorausgeht. In den meisten Fällen sind es nur Stunden bis wenige Tage. Die Blutung kann aber auch Wochen, ja sogar Monate anhalten (Geist und Matus). So kam es in 17 Fällen unseres Materials nach 2wöchentlicher Blutung,

in 10 Fällen nach 3wöchentlicher,
in 8 Fällen nach 4wöchentlicher,
in 3 Fällen nach 5wöchentlicher Blutung

zur Ruptur. In 1 weiterem Fall erfolgte die Ruptur nach einer $1^1/_2$ Monate und in 1 anderem Fall sogar erst nach einer 2 Monate anhaltenden Genitalblutung.

Diese Spätrupturen sind so zu erklären, daß bei dem vorhergegangenen Tubarabort wohl die Frucht abgestorben ist, die Placenta aber in der Tubenwand weiterwächst, bis es selbst noch monatelang nach dem Tubarabort zur Ruptur mit ihren lebensbedrohlichen Auswirkungen kommt (Nürnberger, Pankow).

Daß eine Extrauteringravidität diese Dauerblutung verursacht hat, ist allerdings manchmal trotz aller Aufmerksamkeit erst an den auftretenden Rupturerscheinungen zu erkennen, besonders wenn die Untersuchung keinen Anhalt für eine ektopische Schwangerschaft ergeben hat und die Dauerblutung sich bei entsprechender Behandlung vorübergehend hat beseitigen lassen. Auch drei unserer Patientinnen wurden entlassen, nachdem die genitale Blutung nach einer Abrasio zum Stillstand gekommen war und keine Extrauteringravidität nachgewiesen werden konnte. Nach einiger Zeit wurden sie wieder eingeliefert, nun mit dem deutlichen Zeichen einer Tubarruptur.

Die Krankengeschichten dieser 3 Fälle seien ihrer grundsätzlichen diagnostischen Wichtigkeit wegen hier wiedergegeben.

Frl. Karoline T., 25 Jahre alt. Menarche mit 17 Jahren, nach 1jähriger Amenorrhoe unregelmäßige Periode. 1 Partus vor 7 Jahren. Letzte Periode vor 9 Wochen. Wegen einer schon 3 Wochen anhaltenden Blutung suchte die Patientin die Klinik auf. Sie befand sich in gutem Ernährungszustand. Temperatur nicht erhöht. In der Scheide dunkles Blut. Portio aufgelockert. Muttermund geschlossen. Uterus anteflektiert, enteneigroß, weich, beweglich. Adnexe frei. Die 3 Tage nach der Aufnahme vorgenommene Abrasio lieferte fragliche Abortreste. Die mikroskopische Untersuchung ergab eine prämenstruelle Uterusschleimhaut. Nachdem die Blutung bald darauf zum Stehen kam, wurde die Patientin 13 Tage nach der Abrasio ohne Blutung und bei gutem Befinden entlassen. Die gynäkologische Untersuchung bei der Entlassung ergab beiderseits etwas verdickte Tuben. 9 Tage später kam die Patientin mit den typischen Symptomen einer Tubarruptur zur Wiederaufnahme. Laparotomie: Tubarruptur rechts. Geheilt entlassen.

Frau Friederike F., 31 Jahre alt. 1. Periode mit 16 Jahren. Menses immer regelmäßig. 2 Geburten, letzte vor 10 Jahren. Eine nach 6wöchentlicher Amenorrhoe aufgetretene und 14 Tage lang dauernde Blutung, außerdem linksseitige Leibschmerzen führten

die Patientin in die Klinik. Leichte Blutung aus der Scheide. Im übrigen ergab die äußere und innere Untersuchung nichts Pathologisches. In Narkose allerdings wurde eine geringe Schwellung des linken Eileiters festgestellt. Die Abrasio lieferte wenig, nicht verdickte Schleimhaut, die sich bei der mikroskopischen Untersuchung als drüsenreich erwies: prämenstruelle Schleimhaut. Entlassungsbefund 5 Tage post abrasionem: Keine Blutung. Links neben dem Uterus nahezu pflaumengroße Resistenz. Diagnose: Follikelcyste des linken Ovars (?). Extrauteringravidität nicht sicher auszuschließen. Entlassung mit der Weisung, bei irgend welchen Störungen der Blutung oder bei Schmerzen sich sofort wieder einzufinden. Nach 18 Tagen kam die Patientin zur Wiederaufnahme, nachdem sie vorher 8 Tage geblutet hatte. Die cystische Resistenz links neben dem Uterus wurde jetzt als kleinhühnereigroß getastet. Laparotomie: Tubarruptur links. Ovarialcyste links. Geheilt entlassen.

Frau Luise G., 34 Jahre alt. Menarche mit 13 Jahren. Menses immer regelmäßig. Letzte Periode vor 9 Wochen. 2 mal geboren, letztmals vor 4 Jahren. Kein Abort. Blutungen und Leibschmerzen veranlaßten die Patientin, die Klinik aufzusuchen. Befund: Temp. 36,5°, axillar gemessen. Puls 108. Uterus hühnereigroß, anteflektiert. Adnexe: rechts hinter dem Uterus walnußgroße, teigige Resistenz, die frei beweglich ist. In Narkose untersucht erwies sich diese Resistenz als das rechte Ovar. Bei der Abrasio wurden sehr reichliche Mengen verdickter Schleimhaut zutage gefördert. Mikroskopisch konnten Deciduazellen nachgewiesen werden, keine Zotten. 10 Tage später wurde die Patientin auf dringlichen Wunsch entlassen mit der Weisung zur Vorsicht. 5 Tage darauf kam sie mit den Anzeichen schwerster innerer Blutung völlig anämisch und pulslos zur Wiederaufnahme. Die sofortige Laparotomie ergab linksseitige Tubarruptur. Exitus kurz nach der Operation.

Fehlen die beiden Momente, das Ausbleiben der Menstruation und die genitale Blutung, und sind auch die anderen Symptome, Schmerz und Anämie, nicht sehr deutlich ausgesprochen, so können selbst bei einer Tubarruptur in der Tat erhebliche diagnostische Schwierigkeiten entstehen. In solchen Zweifelsfällen läßt sich in der weitaus größeren Mehrzahl die Diagnose erhärten durch die schon oben erwähnte Douglaspunktion, durch eine Colpotomia posterior oder durch die Punktion durch die Bauchdecken. Ergibt sich dabei Blut mit Gerinnseln, so ist unter Berücksichtigung der anderen Symptome an der Diagnose einer Tubarruptur nicht mehr zu zweifeln.

Wir haben zur Sicherung der Diagnose in 22 Fällen eine Probepunktion vom hinteren Scheidengewölbe aus vorgenommen. Dabei wurde in 10 Fällen Blut aspiriert, in weiteren 8 Fällen ließ sich feinstes Blutgerinnsel in der leicht blutig tingierten Punktionsflüssigkeit nachweisen. Die Douglaspunktion ergab somit in 18 Fällen, das sind 81,8%, ein positives Resultat. Nur in 2 Fällen lieferte die Punktion kein Blut. In 2 weiteren Fällen konnte überhaupt nichts aspiriert werden.

Eine Eröffnung des hinteren Scheidengewölbes mit dem Thermokauter haben wir in 15 Fällen zur Sicherung der Diagnose herangezogen. Dabei konnte 11 mal das Ergebnis als positiv verwertet werden, das sind 73,5%, während in 4 Fällen kein Blut zutage gefördert wurde. Die Colpotomiewunde wurde dann entweder bei der Laparotomie vernäht oder zur Drainage benützt.

In 1 Fall haben wir die Punktion des Abdomens, die Blut lieferte, diagnostisch verwendet.

Unsere eigenen Erfahrungen lehren demnach, daß die Douglaspunktion ein äußerst wertvolles diagnostisches Hilfsmittel ist. Ein negatives Ergebnis läßt allerdings die Tubarruptur nicht mit Bestimmtheit ausschließen. Ist der Fall klinisch trotzdem für Tubarruptur verdächtig, so soll man lieber einmal eine Probelaparotomie zu viel als zu wenig machen.

Als weiteres diagnostisches Hilfsmittel wird von manchen Seiten das Ergebnis einer Abrasio mucosae des Uterus empfohlen, ausgehend von der Tatsache, daß sich auch bei ektopischer Eiansiedlung im Uterus eine Decidua bildet. Wir haben in 15 Fällen eine Abrasio der Uterusschleimhaut vorgenommen. Bei 4 Patientinnen hat schon der einweisende Arzt vor der Einlieferung versucht, durch eine Ausschabung des Uterus zu einer sicheren Diagnose zu kommen. Jedoch lieferte das Abrasionsmaterial, makroskopisch und mikroskopisch betrachtet, kein einheitliches Ergebnis. Bald wurde mehr, bald weniger Schleimhaut zutage gefördert. Teils wird sie als verdickt, teils als normal geschildert. In 2 Fällen allerdings wurde schon beim makroskopischen Befund der Verdacht auf eine Decidua ausgesprochen. Auch die mikroskopischen Befunde sind nicht immer diagnostisch verwertbar, sondern nur in den Fällen, wo sie ein positives Ergebnis liefern, d. h. wenn eine typische, gut entwickelte Decidua ohne Chorionzotten nachgewiesen werden kann. Dies gelang in 5 Fällen. In 5 anderen Fällen dagegen konnte keine Decidua gefunden werden. Daß dieser Befund nicht absolut gegen eine Extrauteringravidität spricht, hebt schon Werth hervor. Die Schleimhaut könnte zur Zeit der Abrasio noch nicht decidual umgewandelt sein oder, wie Martin schreibt, bereits ausgestoßen und eine indifferente Schleimhaut könnte schon an ihre Stelle getreten sein. Darner und Novak stellten auf Grund von mikroskopischen Untersuchungen an 21 Fällen von Extrauterinschwangerschaft fest, daß das Endometrium nur so lange seinen typischen decidualen Charakter beibehält, als die Frucht in der Tube am Leben ist. Nach dem Absterben des Foetus im Eileiter verliere die Schleimhaut ihr deciduales Aussehen, wenn auch nach verschieden langer Zeit, so daß nun die mikroskopische Untersuchung des Abrasionsmaterials kein positives Resultat mehr ergeben könne. Zu demselben Ergebnis kommen auch Pollak, Osborn und Wolfe. Demnach ist es nicht verwunderlich, wenn bei einigen unserer Präparate ausdrücklich darauf hingewiesen wird, daß nach der mikroskopischen Untersuchung kein Verdacht auf eine Extrauteringravidität besteht. Dies zeigt deutlich, einen wie wenig sicheren Beweis die makroskopische Untersuchung des Abrasionsmaterials für eine ektopische Schwangerschaft erbringen kann.

Infolgedessen wird auch die Zweckmäßigkeit der Abrasio sehr verschieden beurteilt. Dannreuther machte in 20% seiner Fälle vor der Diagnosestellung der Tubenschwangerschaft eine Abrasio. Ähnlich Mazer und Allen. Pankow dagegen warnt davor. Heyn und Miller verwerfen überhaupt die Abrasio zu diagnostischen Zwecken.

So leicht die Diagnose der Tubenruptur ist, wenn die Symptome in klassischer Weise ausgebildet sind, so gibt es doch immer wieder Fälle, wo man alle Hilfsmittel zur Feststellung der Diagnose heranziehen muß. So waren wir nicht selten genötigt, eine Abrasio mucosae des Uterus zu kombinieren mit einer Douglaspunktion (4 mal), mit einer Colpotomia posterior (1 mal), mit einer Douglaspunktion und einer Colpotomie (2 mal). Eine Douglaspunktion und eine Colpotomie ohne Ab-

rasio führten wir in 3 Fällen aus. In 1 Fall haben wir außerdem noch das Abdomen durch die Bauchdecken hindurch punktiert.

Zum Teil liegen diese Untersuchungen mehrere Tage auseinander.

II. Der Tubarabort.

Wesentlich anders liegt die Frage der Diagnose beim Tubarabort. Die Erkennung eines ausgesprochenen Falles von Tubarruptur gehört zu den leichteren Diagnosen in der Gynäkologie, und selbst wenn nicht alle oben genannten Zeichen einer rupturierten Tubenschwangerschaft gleichzeitig vorhanden sind, so sind einzelne davon doch so charakteristisch, daß bei einiger Aufmerksamkeit der Blick auf die Diagnose hingelenkt wird. So leicht demnach im allgemeinen die Diagnose der Tubenruptur ist, so großen Schwierigkeiten kann die Diagnose des Tubarabort begegnen.

In typischen Fällen sind es folgende charakteristische Erscheinungen, die zu der Diagnose führen: eine Blutung aus dem Uterus zu ungewöhnlicher Zeit und von ungewöhnlicher Dauer, eine Schmerzhaftigkeit auf einer Seite des Unterbauches, eine bei kombinierter Untersuchung feststellbare Resistenz in der Gegend der Adnexe dieser Seite, Fieberlosigkeit und mäßige Beschleunigung der Senkungsgeschwindigkeit der roten Blutkörperchen, wie sie für die Schwangerschaft eigentümlich ist. Wenn alle diese Symptome sich nachweisen lassen, so ist die Diagnose „Tubarabort" außerordentlich wahrscheinlich. Nicht immer freilich sind diese Symptome alle vorhanden oder sie sind nicht immer deutlich ausgeprägt.

1. Die Blutung aus dem Uterus.

Sie ist wohl eines der charakteristischsten Symptome des Tubarabort. Auch hier gilt wie bei der Tubarruptur, daß nicht unbedingt eine Amenorrhoe vorausgegangen sein muß, da das Ei schon vor dem Ausbleiben der Menstruation zugrunde gegangen sein kann. Bei unseren Patientinnen trat bei nahezu der Hälfte (134 Fälle) die Genitalblutung nach vorausgegangener Amenorrhoe auf, dabei wird 7 mal die letzte Periode als schwächer angegeben. In fast ebenso vielen Fällen (125 Fälle) dagegen kam es zu der durch den Tubarabort hervorgerufenen Blutung nach außen, ohne daß vorher irgendwelche Unregelmäßigkeiten im Menstruationsverlauf sich bemerkbar gemacht hatten. In 68 Fällen trat die Blutung mit der erwarteten Periode ein, in 57 Fällen etwa 14 Tage bis 3 Wochen nach der letzten Menstruation, also bereits 8—14 Tage vor der erwarteten Periode.

Sehr bezeichnend für die durch einen Tubarabort veranlaßte Genitalblutung ist es, daß sie nicht nach einigen Tagen zum Stillstand kommt, sondern daß es selbst bei medikamentöser Beeinflussung wochen-, ja sogar monatelang zu bluten pflegt. So ist in 7 Fällen eine 5wöchentliche Dauerblutung in der Anamnese angegeben.

In 18 Fällen waren es $1^1/_2$ Monate,
in 11 Fällen waren es 2 Monate,
in 3 Fällen waren es $2^1/_2$ Monate,
in 1 Fall waren es 3 Monate,
in 2 Fällen waren es $3^1/_2$ Monate und in 2 Fällen kam die Patientin sogar erst zur Aufnahme, nachdem sie schon $4^1/_2$ Monate geblutet hatte.

Die Stärke dieser Dauerblutung ist wechselnd, meist aber gering. Bis zu einem gewissen Grad ist Farbe und Aussehen des Blutes diagnostisch verwertbar. Es ist bei Tubarabort bräunlich-schmierig und nicht geronnen.

Diese Blutung ist aber insofern nicht absolut beweisend für eine Extrauteringravidität, als auch entzündliche Erkrankungen der Adnexe zu anhaltenden, bald schwächeren, bald stärkeren Menorrhagien führen können. Da sich in diesen Fällen wie beim Tubarabort eine Resistenz in der Adnexgegend fühlen läßt, so kann die Differentialdiagnose auf große Schwierigkeiten stoßen. Für Tubarabort und gegen eine entzündliche Adnexerkrankung spricht Fieberlosigkeit, umgekehrt ist bestehendes Fieber und vor allem eine schnelle Blutsenkungsgeschwindigkeit (unter 80 Min. nach Linzenmeier) für eine entzündliche Adnexerkrankung und gegen Tubarabort zu verwerten.

Aber nicht in jedem Fall lenkt eine solche Dauerblutung, sei es nun mit oder ohne vorausgegangene Amenorrhoe, den Blick auf die richtige Diagnose. Es gibt auch Fälle, in denen es zu einem Tubarabort kommt, ohne daß eine Blutung aus der Scheide aufgetreten ist. Allerdings sind diese Fälle im Vergleich zur Tubarruptur viel seltener. So konnten wir nur bei 15 Frauen einen Tubarabort ohne äußere genitale Blutung beobachten. Dabei ging dem Abort in 10 Fällen eine Amenorrhoe voraus, in 5 Fällen lag die letzte Periode etwa 2—3 Wochen zurück. Es besteht in diesem Punkt ein bemerkenswerter Unterschied gegenüber der Tubarruptur. Bei der Tubarruptur haben wir 49 Fälle operiert, ohne daß es zu einer Blutung aus dem Uterus gekommen war.

2. Schmerzen im Unterbauch.

Eine Schmerzhaftigkeit auf einer Seite des Unterbauches wird in sehr vielen Fällen angegeben. 100 unserer Patientinnen haben in der Anamnese Angaben darüber gemacht. Eine davon beschreibt auch hier eine gewisse Plötzlichkeit, mit der die Schmerzattacken aufgetreten seien. Während von den meisten Autoren gerade die Einseitigkeit dieser Schmerzattacken als diagnostisch wichtig besonders hervorgehoben wird, machten wir die Erfahrung, daß die Mehrzahl der Patientinnen (136 Fälle) über diffuse Leibschmerzen klagte. Sieben von ihnen betonten dabei ausdrücklich das plötzliche Einsetzen. Diese diffusen Schmerzen im Abdomen mögen mit der Menge des Blutes zusammenhängen, die sich in der Bauchhöhle angesammelt hat. Da aber auch bei entzündlichen Adnexerkrankungen heftige Schmerzen im Unterbauch auftreten, die entsprechend dem meist doppelseitigen Vorkommen der Adnextumoren beiderseitig geschildert werden, so kann gerade diese diffuse Schmerzhaftigkeit des Abdomens erhebliche differentialdiagnostische Schwierigkeiten bereiten. Eine einseitige Schmerzhaftigkeit im Unterbauch spricht dagegen eher für einen Tubarabort, wenn man auch einen einseitigen Adnextumor als Ursache dafür nicht absolut ausschließen kann.

3. Tastbefund.

Auch eine Resistenz in der Gegend der Adnexe kommt bei entzündlichen Adnexerkrankungen ebenso häufig vor wie bei einem Tubarabort, bei dem man bei der inneren Untersuchung ein intra- oder peritubares Hämatom abtasten kann. Die Konsistenz des Tumors läßt

sich differentialdiagnostisch nicht verwerten, da sie bei beiden Erkrankungen sehr verschieden sein kann. Ebensowenig ist Form und Größe des Tumors ein sicheres Unterscheidungsmittel. Je mehr Fälle von Tubarabort man zu untersuchen Gelegenheit hat, desto mehr sieht man, wie außerordentlich verschieden Form, Größe und Konsistenz von Tubentumoren sein kann, was ja auch in der anatomischen Beschaffenheit und der Entstehungsart der Resistenzen seine restlose Erklärung findet.

Wir konnten in 151 Fällen einwandfrei, in 5 Fällen einen fraglichen Tumor in der Gegend der Adnexe der einen Seite feststellen. In 5 weiteren Fällen ist im Untersuchungsbefund ein doppelseitiger Tumor beschrieben, wobei sich bei der Laparotomie die Schwellung der von der Extrauteringravidität nicht befallenen Seite als Verdickung der Adnexe oder als cystische Veränderung des Ovars herausstellte, wie sie ja häufig bei Extrauterinschwangerschaft angetroffen werden. Gerade diese Fälle mit doppelseitigem Adnexbefund gestalten sich differentialdiagnostisch besonders schwierig, da, wie schon oben erwähnt, entzündliche Adnextumoren meist beide Seiten, selten nur eine Seite befallen. Doch gibt es auch Fälle von Tubarabort, in denen sich trotz genauester Untersuchung keine Resistenz in der Gegend der Adnexe feststellen läßt. Wir konnten dies 18 mal beobachten.

Zuweilen erweist sich auch bei der äußeren Untersuchung das Abdomen als druckschmerzhaft, besonders in seinen unteren Partien. In wenigen Fällen wird bei dünnen Bauchdecken schon von außen eine gewisse Resistenz auf der erkrankten Seite beobachtet.

Weitere Anhaltspunkte für die Diagnose geben Größe und Konsistenz des Uterus. Es ist schon rein theoretisch zu erwarten, daß der Uterus, der an der Schwangerschaftsauflockerung der Genitalien teilnimmt, sich größer und weicher anfühlt als im nicht graviden Zustand. Doch entsprechen die tatsächlichen Beobachtungen dieser theoretischen Annahme durchaus nicht in allen Fällen. So haben wir in 98 Fällen einen nicht vergrößerten, in 90 Fällen ausdrücklich einen derben Uterus gefunden und nur in 58 Fällen war Weichheit und Vergrößerung des Uterus so deutlich, daß sie mit Sicherheit festgestellt werden konnten. Man darf also bei sonst auf Extrauteringravidität verdächtigen Symptomen die Diagnose nicht ablehnen, weil der Uterus die erwartete Auflockerung und Weichheit nicht zeigt.

Ebenso steht es mit den sonstigen bekannten Schwangerschaftszeichen, der Cyanose des Scheideneingangs und der Scheide und dem Vorkommen von Colostrum. Auch wenn diese Cyanose fehlt, läßt sich deshalb eine Extrauteringravidität nicht ausschließen. Es ist bei mehreren unserer Fälle ausdrücklich darauf hingewiesen, daß keine Cyanose vorhanden war. Auch Fehlen von Colostrum spricht nicht gegen eine Extrauterinschwangerschaft, zumal ja bekannt ist, daß die Sekretion der Brustdrüse erst im 3. Schwangerschaftsmonat auftritt, während es meist schon früher zu Tubarabort oder -ruptur kommt.

4. Temperatur und Puls.

Auch die Beobachtung der Temperatur ist bis zu einem gewissen Grad wichtig für die Diagnose. Meist besteht kein Fieber oder nur eine mäßige Temperaturerhöhung. So betrug die Aufnahmetemperatur bei 136 unserer Patientinnen 36,1°—37,0° (axillar gem.) = 50,4%,
bei 93 unserer Patientinnen 37,1°—37,5° = 34,4%.
Diese leichten Temperaturerhöhungen brauchen keineswegs auf Infek-

tion zu beruhen, sie können als Resorptionsfieber aufgefaßt werden. Nach Benzel sind subfebrile Temperaturen sogar ein konstantes Begleitsymptom der Tubenschwangerschaft. Nach unseren Erfahrungen gilt dies aber nur für einen Teil der Fälle. In diesem Sinne sprechen sich auch verschiedene andere Autoren aus, so Pankow, Stein, Iwanoff, Farrar. Mason berichtet, daß die Mehrzahl der Fälle erhöhte Temperaturen zeige, Hendry gibt in $^2/_3$ der Fälle leichte Temperatursteigerungen an.

Aber auch höhere Temperaturen kommen vor, wodurch man sich nicht von der richtigen Fährte abbringen lassen darf. Betrug doch bei 36 unserer Patientinnen die Aufnahmetemperatur 37,6°—38,5° (axillar gemessen). 1 mal wurde 38,4° und in 1 weiteren Fall sogar 39,2° gemessen. Bamberger wies auf dieselben Beobachtungen hin.

Doch sind diese hochfieberhaften Temperatursteigerungen Seltenheiten. Sie deuten eher auf entzündliche Adnexerkrankungen hin.

Wie die Beobachtungen an unseren Fällen zeigen, spielen Schlagzahl und Qualität des Pulses bei der Diagnose des Tubarabortes keine so ausschlaggebende Rolle wie bei der Tubarruptur.

8 Patientinnen wurden mit einer Pulsfrequenz von 65—70 Schlägen pro Min. eingeliefert.

Bei 151 Patientinnen wurden

		71— 90 Schläge pro Min. gezählt,
bei	72 Patientinnen	91—100 Schläge pro Min.,
bei	34 Patientinnen	101—120 Schläge pro Min. Nur
bei	2 Patientinnen	stieg die Schlagzahl des Pulses auf 130 Schläge pro Min. an.

5. Blutkörperchensenkung.

Verschiedene Autoren, wie Hoehne, Gragert, Silzer, Motiloff, Fromolt u. a., legen ihr einen gewissen Wert für die Diagnose der Extrauteringravidität bei. Auch wir berücksichtigen die Senkungsgeschwindigkeit der roten Blutkörperchen bei der Stellung der Diagnose. Wir verfügen über die Beobachtungen von nur 141 Fällen von Tubarabort, da diese Reaktion erst seit wenigen Jahren gemacht wird.

Folgende Ergebnisse wurden gefunden:

In 53 Fällen	betrug die Senkungszeit bei der Aufnahme	70—120 Min.,
in 21 Fällen		130—200 Min.,
in 22 Fällen		240—900 Min.,

in 45 Fällen stellten wir eine erheblich beschleunigte Blutsenkung fest:

20 mal	betrug sie 50—70 Min.,
11 mal	40—50 Min.,
5 mal	30—40 Min.,
4 mal	20—30 Min.,
5 mal	sogar nur 12—30 Min.

Daraus geht hervor, daß in mehr als $^2/_3$ der Fälle (96 Fälle = 68,1%) die Senkungsgeschwindigkeit der Erythrocyten normale Werte aufweist, verlängert oder nur mäßig beschleunigt ist, Werte, wie sie auch bei einer normalen Schwangerschaft in den ersten Monaten anzutreffen sind (Falta).

Eine raschere Blutsenkung weist zwar meist auf eine entzündliche Affektion der Adnexe hin, doch läßt sich deswegen eine Extrauteringra-

vidität nicht mit Sicherheit ausschließen. So hebt Frommolt hervor, daß bei seinen Fällen Senkungszeiten von über 2 Stunden bis zu wenigen Minuten gefunden wurden. Bei Certok schwanken die Angaben zwischen 2 Stunden und 30 Minuten.

In der Mehrzahl unserer Fälle wurde im Durchschnitt eine Senkungsgeschwindigkeit um 100 Min. festgestellt. Bamberger gibt für die Extrauteringravidität als normal 50—90 Min. an.

Das Vorkommen so niederer Werte zeigt deutlich, daß die Blutkörperchensenkungsreaktion nur unter Berücksichtigung der andern Symptome als diagnostisches Hilfsmittel zu verwerten ist. Dies wird von fast allen Seiten immer wieder betont.

Daß sich die Blutsenkung als unbrauchbar für die Diagnosestellung erweist, wird nur von wenigen Autoren behauptet (Saidl, Haeussermann, Dobrylovsky).

6. Weniger regelmäßige Symptome des Tubaraborts,

die aber doch gelegentlich zur Beobachtung kommen, sind Ohnmachtsanfälle (12 mal), Schwindelgefühl (7 mal), Collaps (1 mal). Hin und wieder kann man eine mäßige Anämie feststellen (27 mal). 5 Patientinnen wurden sehr blaß und 3 vollkommen ausgeblutet eingeliefert. Erscheinungen eines peritonealen Reizes werden zuweilen auch hier beobachtet: Magenschmerzen (1 mal), Übelkeit (4 mal), Erbrechen (33 mal).

Diese Symptome hängen, wie Hoehne hervorhebt, damit zusammen, daß es beim Tubarabort auch ohne Ruptur der äußeren Fruchtkapsel durch das Ostium abdominale der Tube hindurch zu einer großen freien Blutung in den Bauchraum kommen kann, „wenn zur Zeit des inneren Kapselaufbruches bei Loslösung des Eies große arrodierte Gefäße des Eibodens ihr Blut aus dem eröffneten Eibett durch das Lumen der Tube in die freie Bauchhöhle ergießen". Es ist demnach nicht verwunderlich, wenn auch bei der Operation eines Tubaraborts hin und wieder reichliche Mengen Blutes in der Bauchhöhle gefunden werden. So konnten wir in 9 Fällen 300—700 ccm Blut nachweisen, in 22 Fällen schwanken die Angaben darüber zwischen „mäßig viel" und „großen Mengen".

Differentialdiagnose.

Die Differentialdiagnose kann sich zuweilen, wie schon oben angedeutet, recht schwierig gestalten. In Frage kommen vor allem ein intrauteriner Abort, funktionelle und ovarielle Metrorrhagien, entzündliche Adnexerkrankungen, dann aber auch Follikel- und Corpusluteum-Cysten, eine Appendicitis bei rechtsseitigem Sitz der Extrauterinschwangerschaft, Nieren- und Gallenblasenentzündungen.

Poole schreibt, daß nur in 68% die Extrauterinschwangerschaft richtig diagnostiziert werde. Stein spricht von 25% Fehldiagnosen. Svenningsen berichtet von 178 Fällen von Extrauteringravidität, von denen nur 20 mit der richtigen Diagnose eingeliefert worden seien.

Diese Irrtümer ließen sich oft vermeiden, wenn man nur, wie von den verschiedensten Seiten immer wieder betont wird (Hoehne, Poole, Lavell, u. a.), regelmäßig an die Möglichkeit einer ektopischen Schwangerschaft denken würde, es sei denn, daß Anamnese und klinisches Bild eindeutig auf eine andere Erkrankung hinweisen.

a) Intrauteriner Abort.

Da zuweilen auch bei einem Tubarabort die uterine Blutung sehr stark sein kann, so ist, besonders wenn eine Amenorrhoe vorausgegangen ist oder bei protrahiert verlaufenden Fällen, eine Verwechslung mit einem intrauterinen Abort recht häufig. Viele Fälle von Tubarabort werden unter der Diagnose „intrauteriner Abort" in die Klinik eingewiesen. In solchen Fällen entscheidet die Abrasio der Uterusschleimhaut, die nur dann im Stich läßt, wenn es sich um das äußerst seltene gleichzeitige Vorkommen von Extra- und Intrauteringravidität handelt. Doch kommen immer wieder Irrtümer in der Richtung vor, daß ein Tubarabort lediglich für einen intrauterinen Abort gehalten wird (Pankow, Miller, Fracassini, Poole u. a.). Es würden sonst nicht so häufig Abrasionen von praktischen Ärzten vor der Einweisung in die Klinik vorgenommen. 18 mal wird diese Angabe anamnestisch gemacht.

Wir selbst haben auch eine Fehldiagnose zu verzeichnen.

Es handelte sich um eine 28jährige Frau, Emilie B., Menarche 16jährig, Menses unregelmäßig. Letzte Periode vor 8 Wochen. 1 Partus vor 2 Jahren. Seit 4 Wochen klagte die Patientin über Schmerzen in der linken Nierengegend, über häufiges und schmerzhaftes Wasserlassen. Sie befand sich in ärztlicher Behandlung und wurde wegen einer Pyelitis und, da eine geringe Blutung aus der Scheide aufgetreten war, drohendem Abort eingeliefert.

Untersuchungsbefund: Introitus vaginae livid verfärbt, Portio weich. Uterus faustgroß, weich, anteflektiert, beweglich. Adnexe frei. Urinbefund: Alb. +. Im Sediment zahlreiche Leukocyten. Nach 3 Tagen konservativer Behandlung stand die Blutung. Auch die cystitischen Erscheinungen waren nach weiteren 10 Tagen zurückgegangen, so daß die Patientin, zumal sie nicht mehr blutete, entlassen werden konnte.

Vier Wochen später, nachdem wieder eine Blutung nach außen aufgetreten war und bis jetzt angehalten hatte, kam die Patientin zur Wiederaufnahme. Der Uterus wird nun als mannsfaustgroß beschrieben. An den Adnexen war auch diesmal keine pathologische Veränderung zu tasten. Da trotz konservativer Behandlung die Blutung in gleicher Stärke weiterbestehen blieb, sollte nach 10 Beobachtungstagen der Uterus mittelst Hysterotomia anterior entleert werden. Beim Versuch, mit der Eizange auszuräumen, wurde der Uterus am Fundus perforiert. Die sofort angeschlossene Laparotomie ergab einen linksseitigen Tubarabort. Die linke Tube war zu einem über faustgroßen Tumor aufgetrieben, lag breit und kappenförmig dem Uterus auf, von dem er nicht abzugrenzen war, und ließ so die richtige Diagnose verfehlen. Geheilt entlassen.

b) Funktionelle und ovarielle Metrorrhagien.

Schwierig kann sich auch zuweilen die Differentialdiagnose zwischen Extrauteringravidität und funktionellen und ovariellen Metrorrhagien gestalten. Besonders wenn die durch die Extrauterinschwangerschaft verursachte genitale Blutung ohne vorausgegangene Amenorrhoe vor oder mit der erwarteten Periode einsetzt und sich kein pathologischer Tastbefund erheben läßt, ist eine Verwechslung leicht verständlich. Auch eine Abrasio kann hier nicht alle diagnostischen Zweifel klären, da, wie schon erwähnt, die mikroskopische Untersuchung des Abrasionsmaterials bei beiden Erkrankungen häufig die gleichen Re-

sultate ergibt und nur verhältnismäßig selten durch das Auffinden von Deciduazellen ohne Chorionzotten ein Hinweis auf eine gestörte Extrauterinschwangerschaft gegeben ist. In diesen Fällen greift man am besten zu dem zuverlässigsten Hilfsmittel, der Probepunktion vom hinteren Scheidengewölbe aus.

c) Adnextumoren.

Ganz besondere Überlegung erfordert die Differentialdiagnose zwischen Extrauteringravidität und entzündlichen Tumoren der Genitalorgane, den sogenannten Adnextumoren. Sie geben bei der möglichen Gleichartigkeit der Symptome sehr häufig zu Verwechslungen Anlaß. Wie eine zugrundegegangene Extrauterinschwangerschaft, so rufen auch sie zuweilen unregelmäßige Blutungen hervor. Allerdings fehlt dabei in der Anamnese ein Ausbleiben der Periode, aber auch bei einer Extrauteringravidität kann es ja ohne vorangegangene Amenorrhoe zum Abort kommen. Unzuverlässig sind auch die Angaben über meist anfallsweise auftretende Schmerzen im Unterbauch. Zwar wird bei dem fast immer doppelseitigen Vorkommen der Adnextumoren sehr häufig über beiderseitige Schmerzen geklagt, während einseitige Schmerzhaftigkeit im Unterbauch eher an eine Extrauteringravidität denken läßt. Doch lassen einseitige Schmerzattacken einen Adnextumor nicht mit absoluter Sicherheit ausschließen und nur allzu häufig wird bei einer Extrauterinschwangerschaft die Schmerzhaftigkeit nicht auf eine Seite lokalisiert. Weitere erhebliche differentialdiagnostische Schwierigkeiten ergeben sich auch aus dem bei beiden Erkrankungen gleichartigen gynäkologischen Untersuchungsbefund. Bei beiden kann in der Gegend der Adnexe eine Resistenz getastet werden. Dabei besteht die Möglichkeit, daß nur die Adnexe einer Seite entzündlich verändert sind, ebenso wie auch ein beiderseitiger Adnexbefund bei einer Extrauteringravidität irreführen kann. Man braucht nur an die häufig vorkommenden cystischen Veränderungen der Ovarien auch der nicht befallenen Seite zu denken oder an eine Haematosalpinx der andern Seite. Konsistenz, Form und Größe der Tumoren sind dabei differentialdiagnostisch nicht sicher verwertbar. Auch die Beobachtung der Temperaturkurve läßt nur vorsichtige differentialdiagnostische Schlüsse zu, wenn auch im allgemeinen gesagt werden muß, daß Fieberlosigkeit eher für eine Extrauteringravidität spricht, hohe Temperaturen dagegen auf eine entzündliche Adnexerkrankung verdächtig sind.

Man hat geglaubt, durch Messung der Senkungsgeschwindigkeit der roten Blutkörperchen zuverlässigere differentialdiagnostische Anhaltspunkte gewinnen zu können. Aber auch dies ist trügerisch, zum mindesten nicht eindeutig verwertbar. Doch deutet eine stark beschleunigte Blutsenkung, wenn auch nicht mit absoluter Sicherheit, auf eine entzündliche Erkrankung der Genitalien hin, so daß die Blutkörperchensenkungsreaktion bei Anwendung der notwendigen Kritik „in vielen differentialdiagnostisch schwierigen Fällen als ein sehr wertvolles Hilfsmittel" (Stamm, nach Hoehne) betrachtet werden kann. Auch andere Autoren, wie Gragert, Limbacher, Falta, Hegedüs und Molnar legen ihr einen gewissen differentialdiagnostischen Wert bei. Der Wert dieser Untersuchung wird noch verstärkt durch die Leukocytenzählung.

Aus all dem geht hervor, daß sämtliche charakteristischen Anzeichen einer Extrauteringravidität auch als Symptome eines Adnextumors in Erschei-

nung treten können. Es entstehen daraus ganz besondere differentialdiagnostische Schwierigkeiten (Stein, Ostrčil, Constantin, Poole). Tatsächlich werden auch häufig Adnextumoren unter der Diagnose „Tubarabort" operiert und ein Tubarabort zunächst nicht operiert, weil er irrtümlich für einen Adnextumor gehalten wurde. Hierher gehören meist alle die Fälle, die erst nach einer mehr oder weniger langen konservativen Behandlung eingewiesen werden. Auch unter unseren Patientinnen waren es 32, die erst im Lauf einer Woche nach der Aufnahme operiert werden konnten. Die großen differentialdiagnostischen Schwierigkeiten werden am stärksten beleuchtet durch die Tatsache, daß bei 18 Frauen 8—14 Beobachtungstage der Operation vorausgingen, daß ferner bei 6 Patientinnen 15—21 Tage, bei 4 weiteren 22 bis 28 Tage, bei 1 Patientin 31 Tage, bei 3 anderen sogar 42 Tage vergingen, bevor die Diagnose entzündlicher „Adnextumor" ausgeschlossen werden und eine Laparotomie vorgenommen werden konnte.

d) Ovarialtumoren.

Schwierig gestaltet sich zuweilen auch die Differentialdiagnose einer Extrauteringravidität gegenüber Genitaltumoren, hauptsächlich gegenüber von Ovarialtumoren. In Frage kommen Corpus-luteum-Cysten, Follikelcysten oder auch andere mit der Umgebung verwachsene Ovarialtumoren. Da solche cystischen Veränderungen der Ovarien, wie schon erwähnt, gerade bei Extrauteringravidität häufig gleichzeitig gefunden werden, können sie die Diagnose und die richtige Lokalisation der ektopischen Schwangerschaft sehr erschweren, zumal sie auch klinisch durch uterine Blutungen dieselben Erscheinungen hervorrufen können, wie sie einem Tubarabort eigentümlich sind.

Immer wieder wird in der Literatur auf Fehldiagnosen auf diesem Gebiet hingewiesen. So beobachtete Vozza einen Fall, bei dem bei einer Extrauterinschwangerschaft mit Bildung einer großen retrouterinen Haematocele ein Ovarialtumor angenommen wurde. Duca und Dellepiane berichten von Fällen, wo die Laparotomie statt der vermeintlichen Ovarialcyste eine Extrauteringravidität aufdeckte. Umgekehrt kann aber auch eine Ovarialgeschwulst eine Tubargravidität vortäuschen, besonders wenn sie auch eine Amenorrhoe verursacht hat, wie Nagel beschreibt. Auch Poole und Stein weisen auf solche Fehldiagnosen hin, wie sie außerdem die Möglichkeit einer Verwechslung mit Myomen betonen.

Von Interesse ist in diesem Zusammenhang einer unserer Fälle.

> Es handelt sich um eine 44jährige Frau, Anna R., die 4 mal geboren und 2 mal abortiert hatte (darunter 1 febriler Abort) je mit einer anschließenden Abrasio. Menarche mit 15 Jahren. Menses o. B. Letzte Periode vor 7 Wochen, schwächer als sonst. Seit dieser Zeit klagte Patientin über periodenweise auftretende, rechtsseitige Leibschmerzen, über leichte Temperatursteigerungen und eine geringe Blutung aus der Scheide. 14 Tage vor der Einlieferung war sie wegen einer Phlebitis r. in ärztlicher Behandlung. Bei der Aufnahme blutete die Patientin wenig. Durch die schlaffen Bauchdecken hindurch ließ sich rechts in Höhe des Poupart-Bandes eine derbe, nach unten nicht abgrenzbare Resistenz tasten. Gynäkologischer Untersuchungsbefund: Descensus der vord. und hinteren Scheidenwand. Die Portio geht über in einen das ganze kleine Becken ausfüllenden, besonders nach rechts sich ausbreitenden Tumor, von dem der Uterus nicht sicher abzugrenzen ist. Nach 18 Tagen läßt sich ein im wesentlichen unveränderter Be-

fund erheben: Uterus nicht abgrenzbar von einer teils derben, teils cystischen, unbeweglichen Resistenz von Kindskopfgröße, die das ganze Becken ausfüllt. Wenig dunkles Blut in der Scheide.

Da die Blutung nicht zum Stehen kam und man dem Untersuchungsbefund nach ein Myom als Ursache annehmen mußte, wurde die 44jährige Patientin nach weiteren 17 Tagen röntgenkastriert. Trotzdem blutete die Patientin weiter. Medikamente hatten keinen Erfolg. Sie klagte häufig über Schwindelgefühle. Der gynäkologische Untersuchungsbefund nach weiteren 34 Tagen lautet: Uterus nicht deutlich abzugrenzen gegen eine sich teilweise cystisch anfühlende Resistenz, die bis 2 Querfinger unter den Nabel reicht. Ovarial-Carcinom? Nachdem auch während der nächsten 12 Tage die Blutung nicht zum Stehen kam, der Hämoglobingehalt des Blutes von 75% auf 50% abgesunken war, wurde die Patientin laparotomiert: Tubarort rechts. Im Operationsbericht wird der Uterus als gänseeigroß, hyperämisch, weich, anteflektiert, beweglich beschrieben. Die rechte Tube war in einen großen, mit blutigen Gerinnseln bedeckten, im Douglas liegenden und mit Ovar und übriger Umgebung verklebten Tumor verwandelt. Hämatosalpinx links. Im Abdomen fand sich kein Blut. Geheilt entlassen.

e) Appendizitis.

Weitere differentialdagnostische Schwierigkeiten können sich bei rechtsseitigem Sitz der Extrauteringravidität auch gegenüber einer Appendizitis ergeben. Bei Berücksichtigung der Anamnese, der Temperaturkurve und des Blutbefundes, besonders der Leukocytose, durch genaue vaginale und rektale Untersuchung ist aber hier meist die Diagnose zu stellen. Zudem weist die bei fast allen Fällen von Appendicitis feststellbare umschriebene Druckschmerzhaftigkeit an der typischen Stelle auf die richtige Diagnose hin.

Trotzdem unterlaufen immer wieder diagnostische Irrtümer. So sind 2 unserer Patientinnen vor ihrer Einlieferung wegen einer Appendizitis und einer appendizitischen Reizung ärztlich behandelt worden, während die Laparotomie einen Tubarabort, aber keinerlei Erkrankung des Wurmfortsatzes ergab. Auch in der Literatur wird häufig auf diese Verwechslungsmöglichkeit hingewiesen, so durch Poole, Hanke, Miller, Ostrčil und A. L. Schmid, der eine genaue Gegenüberstellung der Symptome beider Erkrankungen geliefert hat. Kusmin beschreibt einen Fall, wo eine Appendizitis purulenta bei rechtsseitiger Ovarialcyste eine rechtsseitige Tubargravidität vortäuschte. Auch Bonnet widmet eine Arbeit den Schwierigkeiten der Differentialdiagnose der Extrauteringravidität gegenüber der akuten Appendizitis. Einem diagnostischen Irrtum mißt er nur untergeordnete Bedeutung bei, da ja in beiden Fällen operiert werden muß, wenn auch die Schnittführung verschieden sei.

Es muß hervorgehoben werden, daß auch ein gleichzeitiges Vorkommen von Appendizitis und Extrauteringravidität durchaus möglich ist, sei es einer chronischen Appendizitis (Mauclaire), wie wir selbst in 5 Fällen beobachten konnten, oder sogar einer akuten (Pfeiffenberger, Dreiszlampl, Maxwell).

f) Nieren- und Gallenkoliken.

Häufig werden auch die bei einem Tubarabort in regelmäßigen Zwischenräumen, zuweilen auch sehr heftig auftretenden Schmerzattaken irrtümlich für Nieren- oder Gallenkoliken gehalten, wie auch aus der Anamnese von 2 unserer Patientinnen hervorgeht.

In der Literatur weisen Vollmann, Miller, Fordyce, Ostrčil auf solche Fehldiagnosen hin.

Freilich ist auch einmal das Zusammentreffen einer Extrauteringravidität mit Steinkoliken möglich, wie aus einem bei uns beobachteten Fall hervorgeht. Dann allerdings macht die Diagnose besondere Schwierigkeiten.

> Frau Berta W., 32 Jahre alt. Menarche 16jährig. Menses o. B. Letzte Periode vor 5 Wochen. 1 Partus vor 4 Jahren. Seit 5 Jahren Gallensteinanfälle. Heftigste Leibschmerzen, die tagsvorher ganz plötzlich aufgetreten waren, führten die Patientin in die Klinik. Bei der Aufnahme bestand eine leichte Blutung nach außen. Colostrum —. Kein pathologischer Genitalbefund. Bei konservativer Behandlung kam die Blutung nach 3 Tagen zum Stehen, die Schmerzhaftigkeit auf der linken Seite des Unterbauches hielt aber unverändert an. Da sich aber nun ein zunehmender Ikterus bemerkbar machte, zusammen mit Ileuserscheinungen, wurde die Patientin auf die chirurgische Abteilung verlegt. Der Verdacht auf eine Extrauteringravidität wurde jedoch aufrechterhalten. Nach 5 Tagen wurde die Patientin wieder zurückverlegt auf Grund der mikroskopischen Untersuchung einer aus der Scheide ausgestoßenen Gewebsmembran: Membrana decidualis ohne Zotten. Der Verdacht einer Extrauterinschwangerschaft hatte sich damit bestätigt. Bei der jetzt vorgenommenen gynäkologischen Untersuchung ließ sich eine deutliche Resistenz in der Gegend der linken Adnexe tasten. Die Laparotomie ergab einen Tubarabort links. Bei der Revision des Darmes fand sich eine etwa 10 cm lange Dünndarmschlinge, die blaurötlich verfärbt war und nicht denselben Tonus hatte wie die anderen. Es besteht die Möglichkeit, daß dadurch die Ileuserscheinungen hervorgerufen worden waren. Geheilt entlassen.

Bemerkenswert ist dieser Fall auch wegen des Auftretens eines Ikterus. Da die später angefertigte Röntgenaufnahme der Gallenblase deutlich Gallensteine erkennen ließ, so wird der Ikterus wohl damit in Zusammenhang gebracht werden können. Doch kommen auch, wie Hoehne erwähnt, zuweilen selbst stärkere Grade von Ikterus bei Extrauterinabort zur Beobachtung, vor allem bei frischer, noch nicht abgekapselter Haematocele, ohne daß gleichzeitig eine Cholelithiasis besteht. Auch Schottmüller und Thormählen pflichten dieser Ansicht bei. Sie fassen diesen bei Resorption von intraperitonealen Blutergüssen auftretenden Ikterus als Haematinikterus auf.

g) Abtreibung am untauglichen Objekt.

Besonders schwierig gestaltet sich die Differentialdiagnose, wenn kriminelle Eingriffe bei normaler Gravidität vermutet oder ein Abtreibungsversuch bei ektopischer zugestanden wird, da durch die nachfolgenden entzündlichen und peritonitischen Symptome der Tatbestand verschleiert wird.

Carlini schreibt, daß solche Versuche des kriminellen Abortes bei bestehender Extrauteringravidität nicht so selten seien, wie im allgemeinen angenommen werde. Man trifft auch verhältnismäßig häufig in der Literatur Veröffentlichungen von Fällen dieser Art an, so von Förster, Neumann, Georg Schneider, Budusan, Doupont, u. a. Bei uns kamen 4 solche Fälle zur Beobachtung.

> Bei der einen Patientin, 28 Jahre alt, kam es 14 Tage nach einer intrauterinen Seifeninjektion zu einer 14tägigen Blutung.

Da außerdem starke Schmerzen rechts im Unterbauch auftraten, suchte die Frau die Klinik auf. Letzte Periode vor 11 Wochen. Bei der Untersuchung konnte rechts vom Uterus eine über mannsfaustgroße, mäßig derbe, gut abgrenzbare, wenig bewegliche Resistenz getastet werden. Schwangerschaftszeichen waren nicht vorhanden. Im Lauf von 4 Tagen kam es zur Ausbildung einer kindskopfgroßen Haematocele, die den Douglas leicht verwölbte und durch eine hintere Colpotomie entleert wurde. Heilung.

Im andern Fall kam die 42jährige Patientin mit peritonitischen Erscheinungen zur Aufnahme. Letzte Periode vor 7 Wochen. 2 Tage vor der Einlieferung hatten im Anschluß an eine intrauterine Alauninjektion wehenartige Schmerzanfälle zusammen mit einer geringen Blutung nach außen eingesetzt. Bei der Untersuchung konnten wegen starker Bauchdeckenspannung und großer Schmerzhaftigkeit Uterus und Adnexe nicht getastet werden. Im Lauf von 2 Tagen gingen zwar die subjektiven Beschwerden wesentlich zurück, die geringe Blutung blieb aber trotz Chinin- und Thymophysininjektionen unverändert weiterbestehen. Ein plötzlicher Collaps am 3. Tag erhärtete den Verdacht auf eine Extrauteringravidität. Die sofort vorgenommene Laparotomie mit vorausgegangener Probepunktion, die dunkles flüssiges Blut lieferte, ließ eine auf einen Tubarabort aufgepfropfte Tubarruptur erkennen. Geheilt entlassen.

Im dritten Fall handelte es sich um eine 25jährige Patientin, die mit sehr starker Anämie und sehr kleinem Puls eingewiesen wurde. Sie gab an, die Periode sei am erwarteten Tag nicht eingetreten, worauf sie sich eine intrauterine Injektion gemacht habe. Sonst keine Beschwerden. Am Morgen des Einlieferungstages plötzlicher heftiger Schmerz im Leib, Schwächegefühl. Die Probecolpotomie ergab freies Blut in der Bauchhöhle. Laparotomie: Tubarruptur bei alter Pelveoperitonitis. Geheilt entlassen.

Im 4. Fall gab die Patientin wohl einen arteficiellen, mit starken Schmerzen verbundenen Eingriff nach Ausbleiben der Periode zu, stellte aber in Abrede, irgend ein Instrument dazu verwendet zu haben. Sie wurde mit typischen peritonitischen Symptomen eingeliefert. Ein am nächsten Tag auftretender Kollaps machte die sofortige Laparotomie nötig. Es handelte sich um eine rechtsseitige Tubarruptur. Geheilt entlassen.

Der Vollständigkeit halber sei hier noch auf die selteneren Verwechslungsmöglichkeiten eines Tubaraborts hingewiesen: Piscaček-Ausladung (Ostrčil), Echinococcen-Cyste (Maroudis), Nebenhornschwangerschaft.

Alle diese differentialdiagnostischen Schwierigkeiten wären wesentlich erleichtert, wenn man, wie in einem der geschilderten Fälle, den Abgang einer Decidua uterina bei Extrauteringravidität, eines dreizipfeligen, dicken, fleischigen, vollkommen intakten Gebildes, beobachten oder gar mikroskopisch untersuchen könnte. Ist doch der Nachweis von Deciduazellen und das Fehlen von Chorionzotten ein starker Hinweis auf eine Extrauteringravidität. Allerdings kann auch bei intrauterinem Abort oder zur Zeit der Menstruation der Abgang einer ähnlichen Membran beobachtet werden. Doch ist die Decidua menstrualis im Gegensatz zu der bei einer ektopischen Schwangerschaft vorkommenden Decidua kleiner und dünner und wird nur zur Menstruationszeit ausgestoßen. Die bei einem intrauterinen Abort eliminierte Decidua ist mit schon meist makroskopisch erkennbaren Zotten besetzt. Doch sind die Fälle, in denen diagnostisch verwertbare Angaben über solche Gewebs-

abgänge in der Anamnese gemacht werden, recht selten (4 mal). Eine mikroskopische Untersuchung der ausgestoßenen Membran konnten wir nur 2 mal vornehmen.

In all den andern Fällen aber, bei denen es trotz genauer Anamnese, Untersuchung und Beobachtung nicht gelingt, zu einem sicheren Ergebnis zu gelangen, kommt wie bei der Tubarruptur, ja in noch weit größerem Maße, vor allem nur ein Hilfsmittel in Frage: die Probepunktion vom hinteren Scheidengewölbe aus, in manchen Fällen die Eröffnung des Douglas mit dem Thermokauter. Ergibt die Punktion Blut mit feinen Gerinnseln, so ist an der Diagnose „Tubarabort" nicht länger zu zweifeln. Läßt sich jedoch kein Blut aspirieren, so läßt sich deshalb diese Diagnose nicht ausschließen, denn bei reinem intratubarem und auch sehr häufig bei peritubarem Haematom braucht kein Blut in den Douglas zu fließen oder so wenig, daß es nicht gelingt, es mit der Spritze aufzusaugen. In solchen Fällen bleibt zuweilen nichts anderes übrig, als die Probelaparotomie vorzunehmen. So ungern man sich naturgemäß dazu entschließt, so bedeutet dieser Eingriff doch immer noch eine wesentlich geringere Gefahr, als sie aus dem Übersehen einer Extrauterinschwangerschaft entstehen kann. Es liegen Berichte aus Kliniken vor über Todesfälle, die dadurch entstanden sind, daß die Tubenschwangerschaft nicht sofort erkannt und die Patientin zunächst exspektativ behandelt wurde. Es kann dann in den nächsten Tagen jeden Augenblick eine plötzliche schwere intraabdominelle Blutung eintreten, die zum Exitus infolge innerer Verblutung führt (Henkel). Derartige Unglücksfälle weisen immer wieder aufs neue auf die Notwendigkeit hin, lieber eine Probelaparotomie zu viel zu machen.

Wir haben in 26 Fällen eine Probepunktion vom hinteren Scheidengewölbe aus vorgenommen, um zu einer sicheren Diagnose zu kommen. In sämtlichen Fällen wurde Blut aspiriert, in 14 Fällen waren feine Gerinnsel dem Blut beigemischt.

Von Interesse ist hier ein Vergleich mit 15 Fällen, bei denen wegen eines Verdachtes auf Extrauteringravidität eine Probepunktion gemacht wurde. 13 mal verlief die Punktion negativ, in 2 Fällen dagegen ergab diese flüssiges, helles Blut ohne Gerinnsel. Bei allen 15 Fällen hat sich der Verdacht auf eine Extrauterinschwangerschaft nicht bestätigt.

Ebenso lieferte die Colpotomia posterior, 9 Fälle, durchweg Blut. Gerinnsel waren nur in 3 Fällen nachweisbar.

In 40 Fällen schickten wir der Operation eine Abrasio der Uterusschleimhaut voraus. Doch konnte sie auch hier wie bei der Tubenruptur weder makroskopisch noch mikroskopisch einen sicheren Beweis für eine Extrauteringravidität erbringen, wenn sie auch in manchen Zweifelsfällen durch das Auffinden von Decidua mit Chorionzotten einen intrauterinen Abort mit Sicherheit nachweisen und eine Extrauteringravidität ausschließen läßt, abgesehen von den seltenen Fällen des gleichzeitigen Vorkommens. 10 mal konnte im mikroskopischen Präparat eine Decidua ohne Chorionzotten nachgewiesen und die Diagnose einer Extrauteringravidität dadurch sichergestellt werden. Diesen 10 Fällen stehen aber 16 andere gegenüber, in denen nur normale Uterusschleimhaut ohne Decidua gefunden werden konnte.

Geist und Matus führen die Möglichkeit dieses Befundes darauf zurück, daß nach längerer Blutung nur noch Reste von der Uterusschleimhaut vorhanden seien. Sie halten deshalb die Probeabrasio für

wenig aufschlußreich, gerade wenn sie wegen verlängerter Blutung vorgenommen wird, wie es ja gewöhnlich der Fall ist.

Da der Tubarabort weit schwieriger zu erkennen ist als die Tubarruptur, so haben wir auch hier in manchen Fällen mehrere diagnostische Hilfsmittel kombinieren müssen: Abrasio mit Douglaspunktion 10 mal, Abrasio mit einer Colpotomia posterior 6 mal, Abrasio mit Douglaspunktion und hinterer Colpotomie 1 mal und eine Probepunktion mit einer Colpotomia posterior 1 mal.

Aber trotz der Anwendung aller Hilfsmittel gibt es, wie auch von anderen Seiten betont wird (Puppel), immer wieder Fälle, in denen die Diagnose auch in der Klinik nicht nur äußerst schwierig, sondern mitunter unmöglich ist. Das geht aus den Krankengeschichten von 9 Patientinnen hervor, die 2 mal zur Aufnahme gekommen sind. Sie wurden nach ihrem ersten Krankenhausaufenthalt beschwerdefrei entlassen, kamen dann nach kürzerer oder längerer Zeit wieder, nun mit den typischen Erscheinungen eines Tubaraborts. 4 dieser Patientinnen wurden während ihres ersten Klinikaufenthalts konservativ behandelt. Bei 4 anderen wurde eine Abrasio vorgenommen, die aber keinen Anhalt für eine Extrauteringravidität ergab. In 1 Fall wurde der Abrasio noch eine Douglaspunktion angeschlossen. Sie lieferte nur einige Tropfen flüssiges Blut ohne Gerinnsel.

Fassen wir rückblickend alle differentialdiagnostischen Erwägungen zusammen, so ergibt sich, daß es neben der Anamnese vor allem das Zusammentreffen verschiedener Symptome ist, das die Diagnose erleichtert. Von diesen Symptomen sind als die wichtigsten zu nennen, auf die in erster Linie geachtet werden muß: die anhaltende geringe Blutung nach außen, der spontan auftretende Schmerz einer Seite, das Ergebnis der Douglaspunktion und der gynäkologische Tastbefund.

III. Die Haematocele.

Kommt ein in Gang befindlicher Tubenabort nicht sofort zur Operation, sei es, weil die Patientin erst nach längerer Zeit den Arzt befragt, sei es wegen der Schwierigkeit der Diagnose, so entwickelt sich häufig ein retrouteriner Bluterguß im Douglas'schen Raum, aus dem allmählich eine abgekapselte Haematocele entsteht. Sie kann von verschiedener Größe sein. Wir haben in 116 Fällen eine Haematocele gefunden. Darunter sind 31 Fälle, in denen die Haematocele durch eine hintere Colpotomie entleert wurde, während in 85 Fällen per laparotomiam operiert wurde. Kuncz stellte unter 150 Fällen 70mal eine Haematocelenbildung fest. 1 mal konnten wir auch eine Haematocele anteuterina beobachten. Nach Hoehne kommt eine solche bei entsprechenden mechanischen Verhältnissen zustande: Das Infundibulum der schwangeren Tube ragt zur Zeit des inneren Fruchtkapselaufbruches nicht in die Excavatio recto-uterina hinein, sondern ist vor das Ligamentum latum in die Fossa paravesicalis verlagert, oder es handelt sich um eine Retroversio-Flexio des im Douglas oder am Rectum fixierten Uterus.

Verhältnismäßig selten liest man in der Literatur über Beobachtungen von anteuterinen Haematocelen. Jirásek stellte eine solche unter 438 Fällen nur 3mal fest. Riehl und Vautrin beschrieben je 1 Fall von Tubarabort mit Bildung von anteuteriner Haematocele.

Aber nicht nur beim Tubenabort ist eine Haematocelenbildung möglich, sondern sogar auch bei einer Tubenruptur. Allerdings nur ausnahmsweise, und nur dann, wenn keine katastrophale Blutung aus der Rupturstelle erfolgt. Hoehne nimmt an, daß in solchen Fällen die Rupturstelle in die Haematocelenkapsel hineinragt, während das Infundibulum der Tube ihrer äußeren Fläche angefügt liegt. Wir haben in 13 Fällen von Tubenruptur eine Haematocele retrouterina gefunden.

Freilich kann auch einmal bei entsprechenden begünstigenden mechanischen Vorbedingungen eine Haematocele retrouterina oder anteuterina durch eine intraperitoneale Blutung entstehen ohne Zugrundeliegen einer Extrauteringravidität. Blutungen aus dem nichtschwangeren Ovarium, aus Follikelhaematomen, Corpus-luteum-Haematomen, haemorrhagischen Ovarialcysten, usw., wie schon vorne beschrieben, können auch zur Bildung einer Haematocele führen. In der Literatur sind einzelne derartige Fälle von Louros, H. W. Freund, Hornung, Benthin, u. a. beschrieben worden. Gelegentlich kann es auch einmal im Zusammenhang mit einem Abtreibungsversuch zur Entstehung einer Haematocele kommen, wie Neumann beobachtet hat. Doch sind das Ausnahmefälle, die nur die allgemein anerkannte Regel bestätigen, daß einer Haematocele meist, ja fast ausschließlich eine unterbrochene Extrauteringravidität zugrunde liegt.

1. Diagnose.

Man fühlt vom hinteren Scheidengewölbe aus, dieses mehr oder weniger vorwölbend, einen Tumor, der je nach Größe das kleine Becken teilweise oder ganz ausfüllen kann. Die Konsistenz dieses Tumors ist verschieden: in frischen Fällen prall-elastisch, fluktuierend; allmählich teigig-weich, mäßig derb mit einzelnen weicheren Stellen; endlich derb bis fest.

In der Anamnese werden außer den bei der Besprechung des Tubenaborts schon erwähnten Symptomen häufig Mastdarm- und Blasenbeschwerden angeführt.

2. Differentialdiagnose.

Von besonderer Wichtigkeit für die Behandlung ist die Differentialdiagnose einer Haematocele gegenüber einer Retroflexio uteri gravidi, die fast denselben Tastbefund geben kann. Die Portio ist nach vorne gedrängt, der Muttermund zur Symphyse gerichtet. Vom hinteren Scheidengewölbe aus fühlt man eine weiche, plastische Resistenz. Die Verwechslungsmöglichkeit ist umso größer, als es in solchen Fällen von retroflektiertem graviden Uterus zuweilen auch zu geringen Blutungen kommt als Zeichen des drohenden Aborts. Außerdem bestehen hier wie dort ähnliche subjektive Beschwerden.

Am ehesten ist die Unterscheidung zu treffen bei einer Untersuchung in Narkose, wenn man die Konturen des retroflektierten Uterus abtasten kann, während bei der Haematocele sich die Resistenz ohne scharfe Grenzen nach allen Seiten bis zur Beckenwand ausbreitet.

Es ist sehr wichtig, die Diagnose aus dem Palpationsbefund und der Anamnese zu stellen, um nicht durch eine Punktion den graviden Uterus zu verletzen. Ebenso sind Aufrichtungsversuche in der Annahme, daß es sich um eine Retroflexio uteri gravidi handelt, bei einer Haematocele nicht nur zwecklos, sondern auch gefährlich, da es zur Sprengung

der Haematocelenkapsel und damit zu profusen Blutungen in die Bauchhöhle kommen kann.

Wir sahen uns in mehreren Fällen vor diese Differentialdiagnose gestellt, auf deren Schwierigkeit auch in der Literatur immer wieder hingewiesen wird (Werth, Hoehne, Ostrčil, usw.).

Die Therapie der Tubenruptur und des Tubenaborts.

In der Frage der Behandlung der Tubenruptur und des Tubenabortes trifft man eine seltene Einmütigkeit an. Sie kann nur in der Operation bestehen, und zwar in der sofortigen Operation. Allerdings ist es nicht völlig ausgeschlossen, daß ein Tubarabort auch ohne operativen Eingriff ausheilen kann, indem die Zotten des Eies absterben, der Foet vollständig resorbiert und das Blut wieder aufgesaugt wird, und zweifellos mag dieser Ausgang vor der operativen Aera im einen oder andern Fall zur Spontanheilung geführt haben. Verschiedene Autoren machen auf diese Möglichkeit aufmerksam, so Nürnberger, Eymer, Fischer, Hermans, Vautrin, Barthélemie, u. a. Nur wenige aber entschließen sich auf Grund dieser Beobachtungen zu einer konservativen Behandlung der Tubengravidität (Vautrin, Barthélemie, Chueco, Wernitz). Reeb, Albert, Scharnin, Chanina-Gajduk haben Fälle veröffentlicht, bei denen eine spontan ausgeheilte Extrauteringravidität gelegentlich einer erneuten Laparotomie entdeckt wurde. Manchmal hat man sogar Gelegenheit, aus der Anamnese einer Patientin auf eine zu Hause durchgemachte und spontan ausgeheilte Tubargravidität zu schließen. Allein die Möglichkeit einer Spontanheilung ist so gering und so unsicher, die Gefahr des Abwartens dagegen so groß, daß man die konservative Behandlung heute fast vollständig fallen gelassen und sich allgemein der operativen Therapie zugewendet hat. Es gibt Fälle, bei denen wochen- und monatelang die uterine Dauerblutung besteht (s. oben), ohne daß eine Spontanheilung eintritt, und andererseits ist man nie sicher vor lebensbedrohlichen Spätblutungen, selbst noch Monate nach dem Tubarabort. Zudem dauert die Resorption eines Tubenhaematoms und einer Haematocele so lang, daß die Frau monatelang darunter zu leiden hat, während ein operativer Eingriff in sehr kurzer Zeit sie ohne größere Lebensgefahr wieder völlig gesund und arbeitsfähig macht. Filder rechnet bei chirurgischer Behandlung 85% Heilung, bei konservativer 85% Todesfälle. Unsere eigenen Zahlen ergeben noch viel günstigere Verhältnisse. Hinz, Rossier, Moore, u.a. haben Chorionepitheliome im Anschluß an Tubenschwangerschaft beobachtet. Wie gefährlich tubare „Placentarpolypen" werden können, die sich nach Ausstoßung des Eies aus dem Fruchthalter und bei Zurückbleiben des Eibettes bilden können, darauf haben Fraenkel und Steinhäuser hingewiesen. Gragin will zwischen Gravidität unter und über 6 Monaten unterscheiden, weil ein Kind, das dieses Alter erreicht hat, auch extrauterin ausgetragen werden könne. Nach Werth dagegen „ist die ektopische Schwangerschaft unter dem Gesichtspunkt einer bösartigen Neubildung zu betrachten und zu behandeln". Hoehne will diesen Grundsatz auch auf alle Formen der

unterbrochenen Extrauteringravidität ausgedehnt wissen. Eymer, Engelmann, Hannes, Katz, Momigliano, Dougal, Mason, Ostrčil, Kuncz, Bégouin, u. a., alle setzen sich im Interesse des ferneren Schicksals der Kranken für die sofortige und schnellste Operation aller diagnostizierten Fälle von Extrauterinschwangerschaft ein. Auch im Kollaps der Patienten ist die sofortige Operation auszuführen. Abadie, Polak, Rustmore, Khoòr, Gordon, u. a. dagegen wollen nicht im Stadium des Schocks operieren, sondern erst die Hebung des Blutdrucks abwarten. Wir halten das für sehr gefährlich, da der Kollaps sehr leicht der unmittelbare Vorläufer des Todes sein kann.

So sind sich heute alle Gynäkologen mit wenigen Ausnahmen darin einig, daß die Tubenschwangerschaft eine absolute Indikation zur Operation darstellt. Nur über den Weg der Operation und die Einzelheiten des Eingriffs gehen die Ansichten noch auseinander. Die Tubenruptur erfordert stets, der Tubenabort meist die Laparotomie, da sie allein die Möglichkeit einer raschen und exakten Blutstillung gewährt, ebenso wie die Sicherheit des Überblicks über die Verhältnisse an den Genitalorganen, vor allem der Eileiter, und dadurch ein konservierendes Operieren gestattet. Der abdominale Weg wird daher von den meisten Operateuren bevorzugt (Hoehne, usw.). Handelt es sich dagegen bei einem Tubarabort um einen kleinen, circumscripten Tumor der Tube, so kann man in geeigneten Fällen wohl auch vaginal operieren. Besonders bei Mehrgebärenden mit weiter Scheide ist der vaginale Weg gangbar. Diese Technik wird besonders von Dührssen, Martin, Orthmann, u. a. empfohlen, also aus einer Zeit, in der die Laparotomie noch ungleich mehr gefürchtet war als heute.

Vorzuziehen aber ist der vaginale Weg nicht selten bei Haematocele retrouterina. Wenn die Haematocele nach oben gut abgekapselt ist, so bedeutet das vaginale Vorgehen, das heißt die Eröffnung der Haematocele mit dem Thermokauter vom hinteren Scheidengewölbe aus, die Colpotomia posterior, einen außergewöhnlich einfachen Eingriff. Bei vereiterter und verjauchter Haematocele, die sich durch höhere Temperaturen auszeichnet, kommt überhaupt nur diese vaginale Methode in Frage. Doch darf nicht verschwiegen werden, daß nicht immer die vaginale Operation der Haematocele zur Dauerheilung führt. In einzelnen Fällen, dann nämlich, wenn die Zotten des Eies nicht abgestorben sind oder das Ei sich nicht völlig von seiner Unterlage gelöst hat, kann es nachträglich noch zu weiteren und gefährlichen Blutungen kommen, die später doch die Laparotomie erforderlich machen. Unter unseren Fällen kam dies aber nie zur Beobachtung.

Nur der Vollständigkeit wegen sei noch die „konservativ" chirurgische Behandlung der Extrauteringravidität zu erwähnen, wie sie von Mangiagalli (Expressionsverfahren) und von A. Martin, Ramsay, Prochownick, u. a. (Evakuationstechnik) in Ausnahmefällen angewandt wurde, ebenso die früheren Bestrebungen, den Foet durch Morphiuminjektionen in den Fruchtkörper oder den Eisack oder durch den elektrischen Strom oder Röntgenstrahlen abzutöten. Diese Verfahren sind durch die Entwicklung der operativen Technik längst überholt.

Nicht dringend genug kann vor der exspektativen Behandlung zu Hause gewarnt werden. Eine Frau, bei der eine Extrauterinschwangerschaft diagnostiziert wurde, gehört zur Behandlung sofort in die Klinik. Dabei muß besonders hervorgehoben werden, daß es unzweckmäßig ist, in dem Bestreben, die gesunkene Herzkraft

und den schwindenden Puls zu heben, vor dem Transport Analeptica zu geben, wie Campher, Cardiazol, usw. Sie verhindern durch Steigerung des Blutdrucks den Verschluß des rupturierten Gefäßes und unterhalten die Blutung. In Wirklichkeit gilt es, dem Bestreben der Natur nicht entgegenzuarbeiten, die mit dem Absinken des Blutdrucks ein spontanes Aufhören der Blutung erreicht.

Von unseren 450 Patientinnen wurden 418 durch Laparotomie operiert. Meist wurden die Bauchdecken durch Längsschnitt eröffnet, da dies den kürzesten Weg zur Blutungsstelle darstellt. Seltener wurde der tiefe Fascienquerschnitt nach Pfannenstiel vorgezogen. Nach Abklemmung der Gefäße wurde bei uns im allgemeinen, wenn Tube und Ovarium eine Tumormasse bildeten, beides zusammen entfernt, bei isthmischem und interstitiellem Sitz der Gravidität oft auch die Tube allein. Besonderer Wert wurde bei Tubenrupturen auf rasches Operieren gelegt, da die Kürze der Operation bei den ausgebluteten Patientinnen außerordentlich wichtig ist.

So wurde einmal eine Patientin 20^{15} eingeliefert, 20^{25} begann die Narkose und 20^{45} war die Operation schon beendet. Nicht wenige der Patientinnen, die schwerst anämisch und mit sehr schlechtem Puls eingeliefert wurden, konnten durch diese Schnelligkeit der Operationstechnik gerettet werden.

Eine Patientin wurde in derartig desolatem Zustand aufgenommen, daß sie starb, bevor man operieren konnte. Bei der Sektion fanden sich $2^1/_2$ Ltr. Blut in der Bauchhöhle.

Den 418 Laparotomien stehen 31 Fälle von Haematocele retrouterina gegenüber, bei denen eine Colpotomia posterior vorgenommen wurde. Die Blutgerinnsel entleerten sich aus der Öffnung und ein weites T-Drain sorgte für den Abfluß der zurückbleibenden Gerinnsel.

Von Interesse sind hier 4 Fälle von Haematocele retrouterina, bei denen anläßlich einer späteren Laparotomie die durch die abgeheilte Extrauteringravidität veränderten Genitalien genau inspiriert werden konnten.

Im 1. Fall wurde die Laparotomie wegen einer erneuten Extrauterinschwangerschaft vorgenommen. Dabei zeigte sich, daß die anderseitige, diesmal nicht befallene Tube etwa auf 1 cm in der Mitte narbig verändert war und offenbar in diesem Gebiet kein Lumen mehr besaß. Demnach scheint hier der Sitz der ersten ektopischen Schwangerschaft gewesen zu sein.

In den 3 anderen Fällen machten Adnextumoren die Laparatomie nötig. Einmal handelte es sich dabei um eine Pyosalpinx der rechten Seite, die linke Tube wurde dünn, aber narbig verändert angetroffen, so daß man wohl annehmen kann, daß hier die Tubargravidität gesessen hat und daß ihre Ursache eine Gonorrhoe war, die auch die spätere Pyosalpinx veranlaßte. Im 3. Fall wird im Laparotomiebericht die rechte Tube als zweifingerdick aufgeführt, die linke als gerötet, leicht verdickt, verschlossen. Es fanden sich keine Eireste mehr in der linken Tube, aber Plasmazellen. Infolge blutig-fibrinöser Auflagerungen und entzündlicher Veränderungeen war die Rupturstelle nicht mehr zu finden. Die Laparotomie wurde 10 Wochen nach der Colpotomie ausgeführt. Von Interesse ist hier, daß die Patientin nach der 2. Geburt ein fieberhaftes Wochenbett durchgemacht hat und das Kind wegen einer Blenorrhoea gonorrh. behandelt worden ist.

Im letzten Fall, bei dem wegen eines kleinfaustgroßen Adnextumors 3 Monate nach der Colpotomie eine Laparotomie vorgenommen wurde, fand man beide Tuben frisch entzündlich ver-

ändert, gerötet und mit Uterushinterwand, Becken und Sigmoid innig verbacken. Beim Versuch, die Verwachsungen zu lösen, kam es zu starker Blutung. Ein genauer Einblick konnte demnach hier nicht gewonnen werden.

Es wurde früher immer in allgemeiner Narkose mit Aether und Chloroform oder nur mit Aether operiert. Seit Ende 1929 wurde die Pernokton-Narkose mit Zusatz von nur wenig Aether und Chloroform verwandt. Diese Methode ist als ein gerade für diese Fälle überaus wertvoller Fortschritt zu begrüßen, da sie die Möglichkeit gibt, ausgeblutete Kranke mit sehr geringen Zusatzmengen von Aether und Chloroform zu anästhesieren. Baisch hat in seiner Arbeit „Welches ist die beste Narkose?" ausführlich darüber berichtet.

Was soll mit der Tube der anderen Seite geschehen?

Fast das einzige Problem, das heute noch zur Diskussion steht, ist die Frage, ob man in jedem Fall auch die andere nichtschwangere Tube entfernen soll. Die Frage ist deshalb von schwerwiegender Bedeutung, weil gar nicht so selten sich Tubenschwangerschaften wiederholen und somit die Patientin bei Zurücklassung der nichtschwangeren Tube Gefahr läuft, über kurz oder lang wieder eine unter allen Umständen lebensbedrohende Tubargravidität durchmachen zu müssen. Andererseits scheut man sich natürlich vor der Wegnahme der nichtschwangeren Tube, da dies gleichbedeutend ist mit der Sterilisation der Frau. Diese Scheu ist besonders begründet in den Fällen, wo die Extrauteringravidität die erste Schwangerschaft der betreffenden Patientin ist, die Frau überhaupt noch keine Kinder hat und die Hoffnung auf ein Kind einen großen Teil ihres Lebensglücks ausmacht. Sollte hier die Gefahr einer wiederholten Tubargravidität nicht niederer anzuschlagen sein als die Sterilisierung, wo doch immerhin mit einer 20—50%igen Wahrscheinlichkeit auf eine nachfolgende intrauterine Gravidität (Robinson, Dietrich, Hofstetter, usw.) gerechnet werden kann und eine Wiederholung der Extrauterinschwangerschaft doch nur durchschnittlich in 2—7% eintritt (s. oben)? Zudem lehrt ja auch das Überstehen der ersten Krankheit die Frauen, vom Arzt auf die Möglichkeit einer Wiederholung aufmerksam gemacht, das erneute Auftreten und seine Gefahr rechtzeitig zu erkennen.

Man wird sich also bei der Frage, ob man die zweite Tube entfernen oder zurücklassen soll, von diesen obengenannten Gesichtspunkten leiten lassen. Man wird die nichtschwangere Tube nur dann entfernen, wenn nach ihrem ganzen makroskopischen Aussehen mit mehr oder weniger Wahrscheinlichkeit eine Wiederholung der Tubenschwangerschaft zu befürchten ist. Mit der Wahrscheinlichkeit einer Wiederholung der Extrauteringravidität muß man rechnen, wenn es sich um eine infantile Tube oder um einen durch endo- oder perisalpingitische Prozesse veränderten Eileiter handelt. Unter diesen Gesichtspunkten haben wir in 102 Fällen auch die zweite Tube mitentfernt. Will man ganz sicher sein, daß sich keine Wiederholung der Tubargravidität einstellt, so muß man die Tube dicht am Uterus excidieren. Manche ziehen es sogar vor, eine keilförmige Excision vorzunehmen. Auf alle Fälle muß man den Tubenstumpf sorgfältig mit Peritoneum überkleiden.

Diese Stellung der anderen nicht erkrankten Tube gegenüber wird von fast allen Autoren eingenommen (Werth, Hoehne, Stoeckel, Brunner, Momigliano, Turolt, Garfunkel, u.a.). Hirsch

wollte sich bei der Entfernung der zweiten Tube von sozialen, fortpflanzungs- und rassehygienischen Momenten leiten lassen, was besonders von Puppel widerlegt wurde.

Smith, Kulenkampff und wenige andere sprechen sich für die prinzipielle prophylaktische Abtragung der anderen Tube aus, was aber nach den obengenannten Gründen ungerechtfertigt ist.

In 12 Fällen haben wir aus anderer medizinischer Indikation (Tbc., usw.) die zweite nicht befallene Tube zwecks Sterilisation nach Madlener unterbunden.

Andererseits kann aber auch die Situation so sein, daß man die Möglichkeit einer späteren Konzeption und einer intrauterinen Schwangerschaft bewußt herbeiführen will. Es wird dies dann der Fall sein, wenn die Patientin noch keine Kinder hat oder sich dringend Kinder wünscht. In vereinzelten Fällen haben wir uns aus diesem Grund zu einer Salpingostomie entschlossen, wenngleich dadurch, wie in der Literatur des öfteren erwähnt wird (Fraenkel, Schill, Wesenberg, u. a.), nur sehr selten eine normale Eileitung und uterine Gravidität herbeigeführt, wohl aber manchmal eine Tubargravidität begünstigt wird.

Strenge Regeln über die Art der Operation lassen sich jedoch nicht aufstellen. Man wird sich nach den Einzelheiten des gegebenen Falles richten und von dem allgemeinen Grundsatz leiten lassen, Gesundes zu erhalten, Krankes zu entfernen. Dies kann so weit führen, daß man unter Umständen gezwungen ist, auch Uterus und beide Adnexe zu entfernen. In 20 Fällen mußten wir uns zu dieser Operation entschließen.

Der Vollständigkeit halber sei erwähnt, daß wir in 218 Fällen die Appendix mitentfernt und sie nur dann zurückgelassen haben, wenn der Zustand der Patientin eine Abkürzung der Operation dringend nötig gemacht hat. In 27 Fällen war der Wurmfortsatz schon früher exstipiert worden.

Außerdem wurden bei der Operation folgende Komplikationen festgestellt, welche entsprechende Eingriffe nötig machten:

Uterusmyom-Enukleation	1 Fall,
accidentelle Tube der andern Seite	1 Fall,
Hydrosalpinx der andern Seite	3 Fälle,
Haematosalpinx der andern Seite	18 Fälle,
Tubencyste auf der andern Seite	1 Fall,
Tubo-Ovarialcyste der gleichen Seite	1 Fall,
Tubo-Ovarialcyste der andern Seite	2 Fälle,
Ovarialcyste auf der andern Seite	15 Fälle,
Ovarialcyste auf der gleichen Seite	10 Fälle,
cystische Degeneration des gleichseitigen Ovars	9 Fälle,
Corpus-luteum-Cyste der gleichen Seite	1 Fall,
Parovarialcyste der gleichen Seite	1 Fall,
Haematovar auf der gleichen Seite	1 Fall,
Haematovar auf der andern Seite	1 Fall.

Behandlung des freien Blutergusses.

Über die Behandlung des Blutergusses in die Bauchhöhle gibt es noch keine allgemein anerkannten Anschauungen. Die Mehrzahl der Operateure spricht sich für die Notwendigkeit der Entleerung des Blutes aus der Bauchhöhle während der Operation aus, so Zweifel, v. Oettingen, Stamm, Heyn, der zur Vermeidung von Adhäsionen sogar Spülungen der Bauchhöhle empfiehlt.

Auch die Frage der Wiederverwendung des aus der Bauchhöhle geschöpften Blutes ist noch nicht völlig geklärt. Die meisten Autoren setzen sich für die von Thies angeregte Reinfusion des defibrinierten Blutes in die Vene ein, wie Bumm, Döderlein, Eick, Hempel, Hendry, usw. Vogt dagegen schreibt von schlechten Erfahrungen bei der Reinfusion des in die Bauchhöhle ergossenen Blutes. Er glaubt, dies auf unbekannte im Restblut vorkommende Giftstoffe zurückführen zu können. Auch andere Autoren haben sich in diesem Sinne geäußert.

Wir haben nur in 5 Fällen das in der Bauchhöhle angesammelte Blut in die Vene reinfundiert, in mehreren, besonders schweren Fällen, aber die Bluttransfusion von einem geeigneten Spender angewendet (8mal).

Auf der andern Seite wird kein Wert auf die restlose Entfernung des Bauchhöhlenblutes und seine Autotransfusion in irgendeiner Form gelegt. Die Schröder-Schule verzichtet darauf, der notwendigen Schnelligkeit der operativen Durchführung zuliebe. In derselben Richtung sprechen sich auch Brunner und Kok aus, zumal ja die klinischen Erfahrungen gezeigt haben, daß das Zurücklassen größerer Blutmengen meist anstandslos vertragen wird. Das Tierexperiment hat dies bestätigt (Baisch, Kok).

Uns ist außerdem aufgefallen, daß die Erholung der Patientinnen sogar besonders rasch vonstatten geht, wenn man das in die Bauchhöhle ergossene Blut darin zurückläßt. Wir ziehen dieses Verfahren daher heute der Reinfusion in die Vene vor. Entfernt man lediglich das geronnene Blut, was freilich immer gemacht werden muß, und läßt nur das flüssige zurück, so wird es offenbar in den nächsten Tagen resorbiert und so wieder zur Auffüllung des Kreislaufes vom Körper verwendet. Es ist zwar nicht zu leugnen, daß dieses Zurücklassen des Blutes auch gewisse Nachteile mit sich bringt. Einmal ist es nicht ausgeschlossen, daß die Resorption des Blutes in den nächsten Tagen Temperatursteigerungen hervorruft. Doch ist dieser Nachteil nicht sehr hoch anzuschlagen. Schwerer schon wiegt der andere Einwand (Zweifel) gegen dieses Verfahren, daß es mit dem Risiko der Peritonitis verbunden sei, da erfahrungsgemäß Blut in der Bauchhöhle einen außerordentlich günstigen Nährboden für Bakterien darstellt und ein völlig aseptisches Operieren ein Ding der Unmöglichkeit ist. Allein die Keime, die aus der Luft etwa in die Bauchhöhle fallen, sind keine Peritonitiserreger und die Operation bei Tubarruptur nimmt so außerordentlich wenig Zeit in Anspruch, daß die wenigen Keime, die dabei aus der Luft in die Bauchhöhle gelangen, als ungefährlich betrachtet werden können.

Häufig haben wir, schon während der Operation, von subcutanen Infusionen von physiologischer Kochsalz- und Ringer-Lösung Gebrauch gemacht (107mal), zuweilen mit Zusatz von Traubenzucker und Cardiacis. Sie wurden mit gutem Erfolg 95mal bei Tubarrupturen gegeben, 12mal aber auch bei Tubaraborten, die ausgeblutet eingeliefert worden waren.

In der Literatur wird des öfteren auf den Wert dieser vollkommen unschädlichen Infusionen hingewiesen und immer wieder betont, daß eine Überlegenheit der Bluttransfusion in irgendeiner Form gegenüber diesem Verfahren bei der Tubarschwangerschaft nicht bestehe (Hammerschlag, u.a.).

Resultate.

Von unseren 450 Fällen von Extrauterinschwangerschaft sind durch die Operation 431 geheilt worden, 19 gestorben. Unsere Gesamtmortalität beträgt **4,22%**. Die Todesfälle verteilen sich sehr ungleich über die Fälle von Tubarruptur und Tubarabort. Es sind von den Tubarrupturen 18 gestorben **(10,59%)**, dagegen von den Tubaraborten nur 1 Fall **(0,36%)**, bei den Haematocelen keiner **(0%)**. Die operative Behandlung des Tubaraborts gewährt also eine fast absolute Lebenssicherheit. Die eine gestorbene Patientin ist einer Nachblutung erlegen. (Die Operation wurde nicht vom Chefarzt ausgeführt.) Der Grund für die weit höhere Sterblichkeit der Tubarruptur ist darin zu suchen, daß diese Patienten oft erst in extremis in die Klinik eingeliefert werden. Nicht selten wird die Diagnose erst sehr spät gestellt und der Zeitverlust durch den Transport von der Wohnung nach der Klinik verschlechtert durch weiteren Blutverlust die Prognose. Auch muß darauf aufmerksam gemacht werden, daß nicht selten ein unzweckmäßiges Verhalten des erstbehandelnden Arztes die Aussichten für den Erfolg trübt, der, wie schon erwähnt, entgegen dem Bestreben der Natur blutdrucksteigernde Medikamente verordnet.

Von unsern ad exitum gekommenen Fällen von Tubarruptur sind 7 einer Peritonitis zum Opfer gefallen. In 1 Fall, in dem der Exitus am 6. Tag post laparotomiam eingetreten ist, handelte es sich weder um eine Peritonitis noch um eine Verblutungsanämie. Die Patientin starb unter den Zeichen starker motorischer Unruhe und einer Kreislaufinsuffizienz. Auch bei der Autopsie (Prof. Walz, Stuttgart, Katharinenhospital) konnte eine bestimmte Todesursache nicht festgestellt werden. Es fanden sich Symptome von schwerem Alkoholismus (Fettleber, Schrumpfniere). In einem andern Fall wurden bei der Sektion eine eitrige Thrombophlebitis im rechten Parametrium, Lungenabscesse, eine Pleuritis und Krypten der Tonsillen nachgewiesen. In den übrigen 9 Fällen kamen die Patientinnen entweder schon moribund oder fast völlig ausgeblutet auf den Operationstisch. In diesen Fällen wurde die Operation als allerletzter Versuch gewagt, obwohl man sich über die Schwere der Prognose keiner Täuschung hingab. Auch durch Bluttransfusionen von 500 bis zu 1200 ccm, die in solchen Fällen regelmäßig gemacht wurden, konnten diese ausgebluteten Patientinnen nicht mehr gerettet werden.

Der Exitus trat ein

20 Min.	bis	3	Stunden	nach der Operation	in	8 Fällen,
14	„	„	„	„	„	1 Fall,
4	Tage	„	„	„	„	2 Fällen,
5	„	„	„	„	„	1 Fall,
6	„	„	„	„	„	3 Fällen,
8	„	„	„	„	„	1 Fall,
9	„	„	„	„	„	1 Fall,
11	„	„	„	„	„	1 Fall.

Daraus ist ersichtlich, daß etwa die Hälfte der Todesfälle nur deshalb erfolgt ist, weil die Patientin zu spät in die Klinik eingeliefert wurde. Würden die Patientinnen einigermaßen rechtzeitig der ärztlichen Hilfe in der Klinik zugeführt, so wäre die Operation fast immer lebensrettend.

Unserem Mortalitätsprozentsatz am nächsten kommt Belugin mit 4,5%, Sztehlo mit 4,6% und Hegedüs mit 4,8%. Meist wird aber die Mortalität in der Literatur höher angegeben, so von Kuncz und Teverovsky 5,7%, von Hendry 5,9%, Woo 6%, Brown 6,5%, Stepanova 6,5%, Eerland 7,6%, Mason 7,7%, Svenningsen 9,2%, Seliga 9,5%. Hawks berichtet von 8,8% Mortalität bei sofort operierten, von 17% bei im Schock abwartend behandelten Fällen. Lenormant kommt auf 12,5% Todesfälle bei Tubarruptur, Kuncz auf 13,5%, Miller auf 16%. Eine niedrigere Mortalitätsziffer wird u. a. angegeben von Balisweiler (3,7%), von Bamberger (3,3%), von Jirásek (3,19%).

Die Laparotomiewunde heilte vollständig glatt p. pr. in 90,2%, p. sec. in 9,8%. In die Zahl der sekundären Wundheilungen sind sowohl die Fälle mit geringen Abweichungen von der glatten Heilung einbezogen als auch diejenigen, die lange Zeit sich hinziehende Eiterungen aufwiesen. Auch Haematome der Bauchdecken, die den Verlauf der Wundheilung störten, sind hier mitgezählt.

Ab und zu traten an den Tagen nach der Operation leichte Temperatursteigerungen auf, die sich nur als Resorptionsfieber erklären ließen.

Von den wichtigsten Komplikationen im postoperativen Verlauf sind zu nennen:

Bronchitis	16 Fälle,
Bronchopneumonie	6 Fälle,
Pleuritis	3 Fälle,
Peritonitische Symptome	6 Fälle,
aseptische Peritonitis	1 Fall,
Douglasexsudat	5 Fälle,
Recto-Vaginal-Fistel (spontan geheilt)	2 Fälle,
Blasen-Scheiden-Fistel	1 Fall,
Thrombophlebitis einer unteren Extremität	3 Fälle.

Weitere Komplikationen, die an sich nicht mit der Operation zusammenhängen, haben wir beobachtet in Form von Pyelitiden, Cystitiden, tuberkulösen Lungenerkrankungen, u. a.

Bemerkenswert ist, wie rasch sich oft Patienten erholen, selbst wenn sie mit sehr schwerem Blutverlust eingeliefert werden. Sehr viel trägt zur Überwindung des Blut- und Flüssigkeitsverlustes bei ausgebluteten Patientinnen die Infusion von 1 Liter physiologischer Kochsalz- oder Ringer-Lösung während der Operation bei. Aber auch der Haemoglobingehalt des Blutes, der in manchen Fällen bis auf 20% gesunken war, ist oft erstaunlich rasch angestiegen. Wir haben regelmäßig im Zwischenraum von einigen Tagen den Prozentgehalt des Haemoglobins festgestellt und dabei in kurzer Zeit beträchtliche Zunahmen beobachtet. So verzeichnen wir Fälle, bei denen schon innerhalb von 14 Tagen der Haemoglobingehalt im Blut um 18—35% zugenommen hat, und andere, bei denen nach nur 18 Tagen schon eine Steigerung um 45% festgestellt werden konnte. Subkutane Injektionen von Arsenpräparaten, die Eisen- und Lebermedikation haben dabei gute Dienste geleistet.

Die Aufenthaltsdauer der Patientinnen im Krankenhaus betrug nach der Operation

in 2 Fällen 9 Tage,
in 5 Fällen 10 Tage,
in 135 Fällen 10—15 Tage,
in 142 Fällen 16—20 Tage,

in 52 Fällen 21—25 Tage,
in 42 Fällen 26—30 Tage,
in 26 Fällen 31—40 Tage,
in 21 Fällen 41—67 Tage.

1 Patientin konnte erst nach 210 Tagen geheilt entlassen werden.

Es handelte sich in diesem Fall um eine Tubarruptur. Sofort nach der Operation trat eine heftige Blutung aus der Scheide auf, die eine Parametrienabklemmung nötig machte. Am 30. Tag post laparotomiam machte sich eine Blasen-Scheiden-Fistel bemerkbar. Durch wiederholte Operationen gelang es, diese Fistel vollkommen zu schließen.

5 Patientinnen mußten, sobald die Wundheilung es gestattete, nach der inneren oder psychiatrischen Abteilung verlegt werden (Polyarthritis, Tbc. pulm., Tbc.-Verdacht, Pleuritis mit Exanthem, Dementia praecox).

Die durchschnittliche Zeit des Krankenhausaufenthaltes betrug bei Laparotomierten 17 Tage. Engelmann entließ die Patientinnen im Durchschnitt am 14. Tag, Eerland am 23. Tag und Belugin zwischen dem 21. und 25. Tag nach der Operation.

Bei den 31 Patientinnen, die durch eine Colpotomia posterior operiert worden sind, nahm die Heilung meist längere Zeit in Anspruch. Auf diese Erscheinung macht auch Svenningsen aufmerksam. Der durchschnittliche Krankenhausaufenthalt nach der Operation betrug 26 Tage. Engelmann kommt auf durchschnittlich 30 Tage, Eerland auf 42 Tage.

Eine Besserung der Mortalität und Erhöhung der Lebenssicherheit der Operation bei Tubarruptur ist nur zu erhoffen von einer Verfeinerung der Diagnose. Es ist also in die Hände der praktischen Ärzte gelegt, die zuerst solche Patientinnen zu sehen pflegen, ob künftighin auch die Operation der Tubarruptur günstige Resultate zeigen wird und sich den überaus günstigen Ergebnissen annähern wird, die heute schon beim Tubarabort erreicht werden.

Zum Schluß habe ich das aufrichtige Bedürfnis, meinem hochverehrten Lehrer Herrn Professor Dr. Baisch herzlichst zu danken für die gütige Zuweisung dieser Arbeit und für die wertvollen Ratschläge und Anregungen bei ihrer Durchführung.

Literaturverzeichnis.

Die Literatur bis 1. April 1926 findet sich bei Hoehne O., Die ektopische Schwangerschaft. Handbuch der Biologie und Pathologie des Weibes von Halban-Seitz 1928, VII, 2. Teil, S. 597—823.

Zusammenfassende Arbeiten.

Werth R., Die Extrauterinschwangerschaft. Handbuch der Geburtshilfe von v. Winckel II, 2. Teil, S. 655—1022. — Veit J., überarbeitet von Weber F., Die Extrauterinschwangerschaft. Handbuch der Geburtshilfe von A. Döderlein 1924, II, S. 448—584, 2. Aufl.

Allen E., Eine Analyse von 32 Fällen von Extrauteringravidität und 3 Fällen von Verdacht auf Extrauteringravidität. Americ. journ. of obstetr. a. gynecol. 1928, Bd. XV, Nr. 4, p. 540—546 u. 566; ref. Berichte A. Heyn 1928, XIV, S. 450. — Baisch K., Extrauterinschwangerschaft. Lehrbuch der Geburtshilfe für Studierende und Ärzte. F. Enke, Stuttgart 1926. S. 147—152. — Bamberger E., Beobachtungen an 150 Extrauterinschwangerschaften. Zbl. f. Gyn. 1928, S. 3009. — Bubis J., Bericht über 76 Fälle von ektopischer Schwangerschaft. Americ. journ. of obstetr. 1929, XVII, p. 74; ref. Berichte 1929, XVI. S. 111. — Certok, Zur Klinik der Extrauteringravidität. Ginek 1930, 9, S. 43 u. deutsche Zusammenfassung S. 54 (russisch); ref. Berichte 1930, XVIII, S. 257. — Dannreuther W., Das Bild der Extrauteringravidität. Journ. of the Americ. med. assoc. Bd. 88, Nr. 17, S. 1302—1305; ref. Berichte A. Heyn 1927, XII, S. 581. — Dougal D., Das klinische Bild der ektopischen Schwangerschaft. Brit. med. journ. Nr. 3492, 1927, S. 1074 bis 1077; ref. Berichte Bohnen 1928, XIV. S. 67. — Garfunkel P., Die Extrauteringravidität nach dem Material der gyn. Abteilung des Städt. Krankenhauses in Rostov am Don. Mo. f. Geb. u. Gyn. 1927, Bd. 77, S. 223. — Gordon C., Diagnose und Behandlung der Extrauteringravidität mit einer Analyse von 120 Fällen. Americ. journ. of surg. 1927, Bd. 3, Nr. 5, S. 456; ref. Berichte 1928, XIII, S. 628. — Gorinzontov N., Einiges über die extrauterine Gravidität in Sibirien im Lauf der letzten 10 Jahre. Trudy tomsk. med. Inst. 1930, 1, 103 u. deutsche Zusammenfassung S. 124 (russisch); ref. Berichte v. Knorre 1931, XX, S. 672. — Haeussermann E., Unsere Erfahrungen an über 500 Fällen von Extrauteringravidität, insbes. bez. der Behandlung der infektiösen und verschleppten Fälle. Zbl. f. Gyn. 1928, Jg. 52, Nr. 13, S. 822—828. — Hegedüs B., Zehn Jahre extrauterines Material. Gyögyászat 1929, II, S. 688 (ung.); ref. Berichte Silbiger 1930, XVII, S. 47. — Jirásek J., Extrauteringravidität, Statistik von 1905—1925 aus der ersten gynäkologischen Klinik. (Tschechisch). Ref. Berichte Groß 1927, XI, S. 466. — Kovács F., Klinische Erfahrungen an 365 Extrauteringraviditäten. Orvosi Hetilap 1928, Jg. 72, Nr. 22, S. 610—615 (ung.); ref. Berichte Temesváry 1928, XIV, S. 641. — Kováts J., Über Extrauteringravidität. Actis univ. Sci. hungar. elisabeth. H. 6. 1929, S. 454 (ung.); ref. Berichte 1929, XVI, S. 406. — Kriwsky N., Die Extrauterinschwangerschaft nach den Materialien des Nječajew-Krankenhauses (ehemal. Obuchow-Krankenhaus) zu Leningrad. Mo. f. Geb. u. Gyn., Bd. 93, Heft 5. 1933. — Kupferberg, Die Schwangerschaft außerhalb der Gebärmutter und ihre Folgen. Fortbildungsvortrag. Med. Klin. 1926, Jg. 22,

Nr. 40, S. 1513. — Liberberg R., Zur Frage der Extrauterinschwangerschaft. Ginek 1928, 7, S. 759 u. deutsche Zusammens. S. 769 (russisch); ref. Berichte 1929, XV, S. 863. — Lumpp P., Über Extrauteringravidität. Aus der Städt. Frauenklinik Stuttgart. Inaug.-Diss. Tübingen 1920. Pantschenko N., Zur Klinik der extrauterinen Schwangerschaft. Mo. f. Geb. 1929, Bd. 83, S. 410. — Pazourek P., Extrauterinschwangerschaft, Rozhl. Chir. a Gynaek. 1930, 9, S. 47 (tschechisch); ref. Berichte Goldberger 1930, XVIII, S. 347. — Peus W., Die Zunahme der Tubengraviditäten. Zbl. f. Gyn. 1929, S. 1530. — Primakov A., Über Extrauteringravidität. (Russisch). Ref. Berichte 1929, XV, S. 864. — Sidorov P., Zur Frage über die Extrauteringravidität. (Russisch). Ref. Berichte L. Zeitlin 1927, XI, S. 233. — Statham R., Über Extrauteringravidität. Bristol med.-chir. J. 1931, Bd. 48, p. 15; ref. Berichte Zweifel 1931, XX, S. 673. — Stepanova V., Über Extrauteringravidität. (Russisch). Ref. Berichte 1929, XV, S. 863. — Svenningsen O., Klin. Studie über ektopische Schwangerschaften. Hospitalstidende 1927, Jg. 70, Nr. 14, S. 324, Nr. 15, S. 333, Nr. 16, S. 359 (dänisch); ref. Berichte 1929, XV, S. 151. — Teverovsky M., Extrauterine Gravidität. Ginek 1930, 9, S. 55 u. deutsche Zus. S. 62 (russisch); ref. Berichte A. Scheinmann 1930, XVIII, S. 527.

Ätiologie der Extrauteringravidität.

Blaschy M., Ätiologie der Tubargravidität, im besonderen ein Beitrag zur Ätiologie der Divertikel und Faltenverwachsungen in den Tuben. Inaug.-Diss. Kiel 1927. — Feldweg P., Die Bedeutung der Menarche. Mü. Med. Wschr. 1931, Nr. 31, S. 1293. — Frigyesi J., Die Rolle der Jodinjektion bei dem Hervorbringen von der Sterilität und der Extrauteringravidität. Orv. Hetil. 1930, II, S. 1001 (ung.); ref. Berichte Hartstein 1931, XIX, S. 328. — Höpner H., Tubengravidität bei Tubentbc. Zbl. f. Gyn. 1931, Jg. 55, Nr. 14, S. 1269. — Lahm, Zur Ätiologie der Tubargravidität. Zbl. f. Gyn. 1927, Jg. 51, Nr. 12, S. 752. — Nafe C., Extrauterine Schwangerschaft. Journ. of the Indiana state med. assoc. 1926, Bd. 19, Nr. 9, S. 332—340; ref. Berichte R. Meyer 1927, XI, S. 467. — Mc. Nalley F., Das Zusammentreffen von angeborenen Divertikeln der Tube mit Tubenschwangerschaft. Americ. journ. of obstetr. a. gynecol. 1926, Bd. 12, Nr. 3, S. 305—318; ref. Berichte A. Heyn 1927, XI, S. 617. — Puppel E., Zur Ätiologie und Klinik der Tubargravidität, Mo. f. Geb. u. Gyn. 1927, Bd. 77, H. 2, S. 102. — Remmelts R., Über die Ursachen der Extrauteringravidität. Nederlandsch tijdschr. v. geneesk. 1927, Jg. 71, 1. Hälfte, Nr. 2, S. 225—233 (holländ.); ref. Berichte Lamers 1927, XII, S. 183. — Seliga M., Ätiologie der Tubargravidität. Rozhl. Chir. a Gynaek. 1930, Bd. 9, S. 38 (slovakisch); ref. Berichte Goldberger 1930, XVIII, S. 440. — Sfameni P., Über den Mechanismus der Einwanderung und über die Ätiologie der Tubenschwangerschaft mit besonderer Berücksichtigung der indirekten Wanderung. Riv. ital. di ginecol. 1927, Bd. 5, H. 5, S. 457—476; ref. Berichte R. Meyer 1927, XII, S. 247. — Tschertok R., Über die Zunahme der Extrauteringravidität im Zusammenhang mit ihrer Ätiologie. Mo. f. Geb. 1930, Bd. 85, S. 19.

Diagnose der Extrauteringravidität.

Behney Ch., Bauchhöhlenschwangerschaft. Eine Studie über 167 fortlaufende Fälle. J. americ. med. Asssoc. 1930, Band 95, Seite 1557; ref. Berichte P. Werner 1931, XX, Seite 302. — Botella J., Irrtümer in der Diagnostik der Extrauteringravidität. (Span.). Ref. Berichte Liegner 1927, XII, Seite 832. — Bortini E., Über das Cullensche Zeichen und seinen diagnostischen Wert bei der Extrauterinschwangerschaft. Ann. ostetr. 1929, Band 51, Seite 451; ref. Berichte 1929, XVI, Seite 308. — Carlini P., Der künstlich herbeigeführte Abort bei der Extrauteringravidität vom gerichtlich-medizinischen Standpunkt. Clin. ostetr. 1928,

Band 30, Seite 741; ref. Berichte 1929, XV, Seite 323. — Colistro C., Extrauterinschwangerschaft ohne Amenorrhoe. An. Fac. Med. (Montevideo) 1930, Band 15, Seite 436 (span.); ref. Berichte 1930, XVIII, Seite 851. — Consoli D., Extrauterine Schwangerschaft ohne Amenorrhoe. Ann. di. ostetr. e ginecol. 1928, Jg. 50, Nr. 4, Seite 425—449; ref. Berichte 1928 E. Graff, XIV, Seite 373. — Crainiciauu A., Die frühzeitige Unterbrechung der Bauchhöhlenschwangerschaft und ihre Beziehung zum menstruellen Rhythmus. Gynécol. et obstétr. 1926, Band 14, Nr. 1, Seite 37—43; ref. Berichte Odenthal 1927, XI, Seite 467. — Dobrylovsky J., Phloridzin, Glykosurie, physiolog. Bilirubinaemie und Blutkörperchensenkung zur Erkennung der Extrauterinschwangerschaft. (Tschechisch); ref. Berichte Groß 1928, XIV, Seite 119. — Duca A., Fehldiagnose bei Tubargravidität. Clin. ostetr., 1931, Band 33, Seite 300; ref. Berichte Hussy 1931, XX, Seite 671. — Förster W., Über einen Fall von künstlicher Berstung einer Tubargravidität. Zbl. f. Chir. 1931, S. 142. — Fracassini L., Diagnostischer Irrtum auf dem Gebiet der Extrauterinschwangerschaft. Clin. ostetr. 1930, Band 32, Seite 226; ref. Berichte 1930, XVIII, Seite 344. — Geist S. und Matus R., Die Beziehung der ektopischen Schwangerschaft zu den damit verbundenen Veränderungen am Uterus und den vaginalen Blutungen. Americ. Journ. of obstetr. 1929, Band 17, p. 151; ref. Berichte 1929, XVI, Seite 111. — Hendry W., Blutungen in den frühen Schwangerschaftsmonaten. Americ. J. obstetr. 1931, Bd. 21, p. 211; ref. Berichte Siedentopf 1931, XX, S. 301. — Herrmann E., Ätiologie, Diagnostik und Therapie der intraperitonialen Blutungen beim Weibe. Wien. klin. Wschr. 1929, II, Seite 1229. — Herzfeld B., Extrauteringravidität und Ovarialtumor. Zbl. f. Gynäkol. 1929, Seite 2473. — Iwanoff B., Zur Diagnose der Graviditas extrauterina. Monatsschr. f. Geb. u. Gyn. 1928, Band 79, Seite 26—33. — Labry R. und Rougier Z., Hohe schmerzhafte Ausstrahlungen und rechtsseitige Phrenicusneuralgie bei der Überschwemmung der Peritonealhöhle im Verlaufe der Tubenschwangerschaft. Gynéc. et Obstétr. 1931, Band 23, p. 104; ref. Berichte Paul Werner 1931, XX, Seite 303. — Lavell Th., Die Diagnose der ektopischen Schwangerschaft. Nach einer klinischen Analyse von 410 Fällen aus dem Bellevue-Hospital. Amer. J. obstetr. 1929, Band 18, Seite 379 und 439; ref. Berichte A. Heyn 1930. XVII, Seite 170. — Mauclaire, Gleichzeitiges Bestehen von Tubargravidität mit Appendicitis, Perisigmoiditis und Netzverwachsungen im kleinen Becken. Peristaltische und antiperistaltische Kontraktionen der Tube. (Franz); ref. Berichte Runge 1927, XI, Seite 468. — Maxwell J., Zwei Fälle von ektopischer Schwangerschaft von ungewöhnlichem Charakter. J. obstetr. 1930, Band 37, S. 582; ref. Berichte A. Heyn 1931, XIX, Seite 327. — Micholitsch Th., Gekreuzter Schulterschmerz, ein Symptom bei Tubargravidität. Wien. med. Wschr. 1928, Jg. 78, Nr. 9, Seite 281—282. — Ostrčil A., Diagnostische Irrtümer bei Extrauteringravidität. (Tschechisch); ref. Berichte E. Goldberger 1931, XX, Seite 489. — Pasquini-López C., Extrauterinschwangerschaft in Tucumán. Semana med. 1931, I, Seite 249 (span.); ref. Berichte Brünner 1931, XX, Seite 153. — Puppel E., Zur Klinik und Diagnose der Tubargravidität. Kurse für ärztl. Fortbildung 1930, Band 21, Heft 7, Seite 1. — Saidl J., Unterscheidung von Extrauteringravidität und entzündlichen Adnexerkrankungen durch das Blutbild. (Tschech.); ref. Berichte E. Goldberger 1931, XIX, Seite 232. — Schmid A., Appendicitis und Extrauteringravidität. Mitt. a. d. Grenzgeb. d. Med. u. Chir. 1926, Band 40, H. 1, Seite 34—35. — Schneider G. H., Beitrag zur Frage der Ursache des Platzens der Bauchhöhlenschwangerschaft. Monatsschr. f. Geb. u. Gyn. 19277, Bd. 77, S. 326—332. — Stepowski B., Das Cullensche Symptom bei Extrauteringravidität. Ginecol. polska 1927, Bd. 6, S. 738 und 745; ref. Berichte 1928, XIII, Seite 769. — Szellö F., Über den Wert der Röntgenuntersuchung bei der Diagnose der extrauterinen Schwangerschaft. Zbl. f. Gyn. 1931, Seite 224. — Tranchida L., Ein Fall von Tubarabort, einen Darmverschluß vortäuschend. Riv. Ostetr. 1929, Bd. 11, Nr. 12, Seite 33; ref. Berichte Hussy 1930, XVIII,

Seite 496. — Vautrin, Vermelin et Guillemin, Extrauteringravidität infolge eines Hindernisses an der Tube: Haematocele anteuterina. (Franz.) Ref. Berichte 1928, XIII, Seite 52. — Vollmann, Zur Diagnostik der Bauchschwangerschaft in der Allgemeinpraxis. Dtsch. med. Wschr. 1928, Jg. 54, Nr. 22, 901—904. — Vozza F., Diagnostischer Irrtum in einem Fall von ektopischer Schwangerschaft. Clin. ostetr. 1930, Bd. 32, Seite 498; ref. Berichte B. Steinhardt 1931, XIX, Seite 232. — Zimmermann, Die Schwangerschaft außerhalb der Gebärmutter. Diagnose und Differentialdiagnose. G. Thieme, Leipzig 1927.

Diagnose und Therapie der Extrauteringravidität.

Amreich L., Diagnose und Therapie der Extrauteringravidität in den ersten Monaten. Wien. klin. Wschr. 1928, Jg. 41, Nr. 11, S. 385—387. — Bégouin P., Diagnose der Ruptur der Tubargravidität und ihre Behandlung. (Franz.) Ref. Berichte A. Heyn 1930, XVIII, Seite 346. — Heyn A., Diagnose und Behandlung der Extrauteringravidität. Rev. med. germ.-ibero-amer. 1931, Bd. 4, Seite 10; ref. Berichte Brünner 1931, XX, Seite 305. — Pankow O., Diagnose und Behandlung der Extrauteringravidität. Zeitschr. f. ärztl. Fortbildung 1929, Bd. 26, S. 214. — Vogt E., Über die Diagnose und Therapie der ektopischen Schwangerschaft. Mün. med. Wschr. 1930, I, Seite 407 und 444.

Therapie der Extrauteringravidität.

Balisweiler J., Über nichtoperierte tödliche Fälle von Extrauteringravidität. Orv. Het. 1927, Jg. 71, Nr. 3, 4 und 5 (ung.); ref. Berichte Temesváry 1927, XII, Seite 248. — Brown jr. H., Chirurgisches Eingreifen bei Extrauterinschwangerschaft. Beobachtungen bei der Behandlung von 109 Fällen im Pennsylvania-Hospital (Philadelphia). Ann. of surg. 1928, Bd. 87, Nr. 4, p. 581—586; ref. Berichte A. Heyn 1928, XIV, Seite 449. Brunner Th., Zur Kritik des operativen Vorgehens bei geplatzter Tubargravidität. Mün. med. Wschr. 1927, Jg. 74, Nr. 9, Seite 367. — Derselbe, Ist die Reinfusion des Bauchhöhlenblutes bei geplatzter Tubargravidität unbedingt notwendig und nützlich? Mün. med. Wschr. 1927, Jg. 74, Nr. 7, Seite 279—280. — Kok F., Zur Behandlung intraperitonealer Blutungen. Klinische Beobachtungen und experimentelle Untersuchungen. Zeitschr. f. Geb. 1928, Bd. 94, Seite 372.

Wiederholung der Extrauteringravidität.

Arcieri M., Die recidivierende Extrauteringravidität. Ann. ostetr. 1929, Bd. 51, Seite 809; ref. Berichte 1929, XVI, Seite 334. — Fajnberg V., Die Häufigkeit wiederholter Extrauteringravidität. (Russ.). Ref. Berichte 1929, XV, Seite 864. — Martines S., Über recidivierende Extrauteringravidität. Ann. di ostetr. e ginecol. 1926, Jg. 48, Nr. 12, S. 785 bis 814; ref. Berichte Zuntz 1927, XII, Seite 247. — Paucot H., Wiederholte Tubenschwangerschaft nach Salpingostomie. (Franz.) Ref. Berichte Stübler 1927, XI, Seite 765. — Petersen E., Wiederholte Tubenschwangerschaft auf derselben Seite. Progr. méd. 1927, Jg. 55, S. 1307; ref. Berichte 1928, XIII, Seite 170. — Saaß C., Über ein Recidiv einer Tubargravidität nach voraufgegangener ektopischer Schwangerschaft der gleichen Tube nach Tubenresektion und Unterbindung. Zbl. f. Gynäk. 1930, Seite 2590.

Extrauterine Mehrlingsschwangerschaft.

Deichgraber H., Unilaterale tubare eineiige Zwillingsschwangerschaft mit 30 cm langen Feten. Zbl. f. Gynäk. 1931, Seite 611. — Schwarzwäller, Gleichzeitige doppelseitige tubare Schwangerschaft. Zbl. f. Gynäk. 1927, Jg. 51, Seite 217. — Hermans A., Über gleichzeitige intra- und extrauterine Schwangerschaft. Nederlandsch tijdschr. v. genesk. 1926, Jg. 70, 2. Hälfte, Nr. 19, Seite 2097—2106 (holländ.);

ref. Berichte Lamers 1927, XI, Seite 833. — Hoffmann, Gleichzeitige Extra- und Intrauteringravidität. Zbl. f. Gyn. 1927, Jg. 51, Nr. 13, Seite 799. — Novak E., Kombinierte intra- und extrauterine Schwangerschaft. Bericht über 276 Fälle einschließlich zweier neuer vom Autor beobachteter Fälle. Surg., gynecol. a. obstetr. 1926, Bd. 43, Nr. 1, S. 26—37.

Nachfolgende Intrauteringravidität.

Burckhard G., Intrauterine Gravidität nach beiderseitig operierter Tubengravidität. Zbl. f. Gynäk. 1928, Jg. 52, Nr. 17, Seite 1070. — Malice A., Konzeption und Extrauteringravidität. Riv. ital. di ginecol. 1926, Bd. 4, H. 4, Seite 429—464; ref. Berichte Krips 1927, XI, S. 557. — Masson J. und Simon H., Extrauteringravidität: Spätere Schwangerschaften. Surg. clin. of North America 1927, Bd. 7, Nr. 6, Seite 1601; ref. Berichte 1928, XIII, Seite 864. — Zangemeister W., Intrauterine Gravidität nach beiderseitig operierter Tubargravidität. Zbl. f. Gynäk. 1928, Jg. 52, Nr. 7, Seite 411—412.

Besonderes.

Frolow M., Ein Fall von ausgetragener Extrauteringravidität. (Russ.) Ref. Berichte L. Zeitlin 1927, XI, Seite 558. — Neumann J., Unfallerkrankungen in der Geburtshilfe und Gynäkologie. Wien. med. Wschr. 1923, Jg. 73, Nr. 34/35, S. 1505—1515. — Schwarzwäller G., Tubargravidität 6 Jahre nach doppelseitiger Tubenunterbindung mit äußerer Überwanderung des Eies. Zbl. f. Gynäk. 1928, Jg. 52, Nr. 23, Seite 1459—1461.

Lebenslauf.

Am 3. Juni 1903 bin ich in Nürnberg als Tochter des verstorbenen Studienrates i. R. Leonhard Käppner und seiner Ehefrau Elisabeth, geb. Rißmann geboren. Ich bin evangelischer Konfession und arischer Abstammung.

Nach dem Besuch der Volksschule, der Töchterschule und der Lehrerinnenbildungsanstalt am Institut Lohmann habe ich 1922 das Lehrerinnenexamen abgelegt.

1924 habe ich das Reifezeugnis des Mädchen-Realgymnasiums in Nürnberg erworben.

Hierauf widmete ich mich dem Studium der Medizin, im ersten Semester in Erlangen, in den folgenden in München. 1926 habe ich an der Universität München das Physikum, im Dezember 1929 das Staatsexamen bestanden.

Mein Medizinalpraktikanten-Jahr habe ich an der Städt. Frauenklinik Stuttgart und am Städt. Krankenhaus Stuttgart-Cannstatt verbracht.

Am 14. Januar 1931 erhielt ich die Approbation als Ärztin.

Vom 10. Mai bis 14. Juli 1931 war ich als Volontärärztin an der Städt. Frauenklinik Stuttgart tätig, von da ab ebenfalls als Volontärin am Städt. Kinderheim Stuttgart. Seit 1. September 1933 bin ich als Assistenzärztin an dieser Anstalt.

Elisabeth Käppner.